STÉNOSE HYPERTROPHIQUE DU PYLORE

- QUELLE(S) IMAGERIE(S) ?

- QUELS DELAIS ?

- QUELS ASPECTS ?

- DIAGNOSTICS DIFFERENTIELS

Sophie SIMON – Service d'imagerie médicale
Hôpital des Enfants, CHU Toulouse

QUELLE IMAGERIE PRESCRIRE ?

- **ECHOGRAPHIE** = examen de référence

À réaliser d'emblée devant une symptomatologie évocatrice

- ASP
- TOGD

ÉCHOGRAPHIE

Sonde haute fréquence (18mHz)

Enfant à jeun (3H)

(moins d'interpositions aériques digestives)

(signes indirects : stase gastrique)

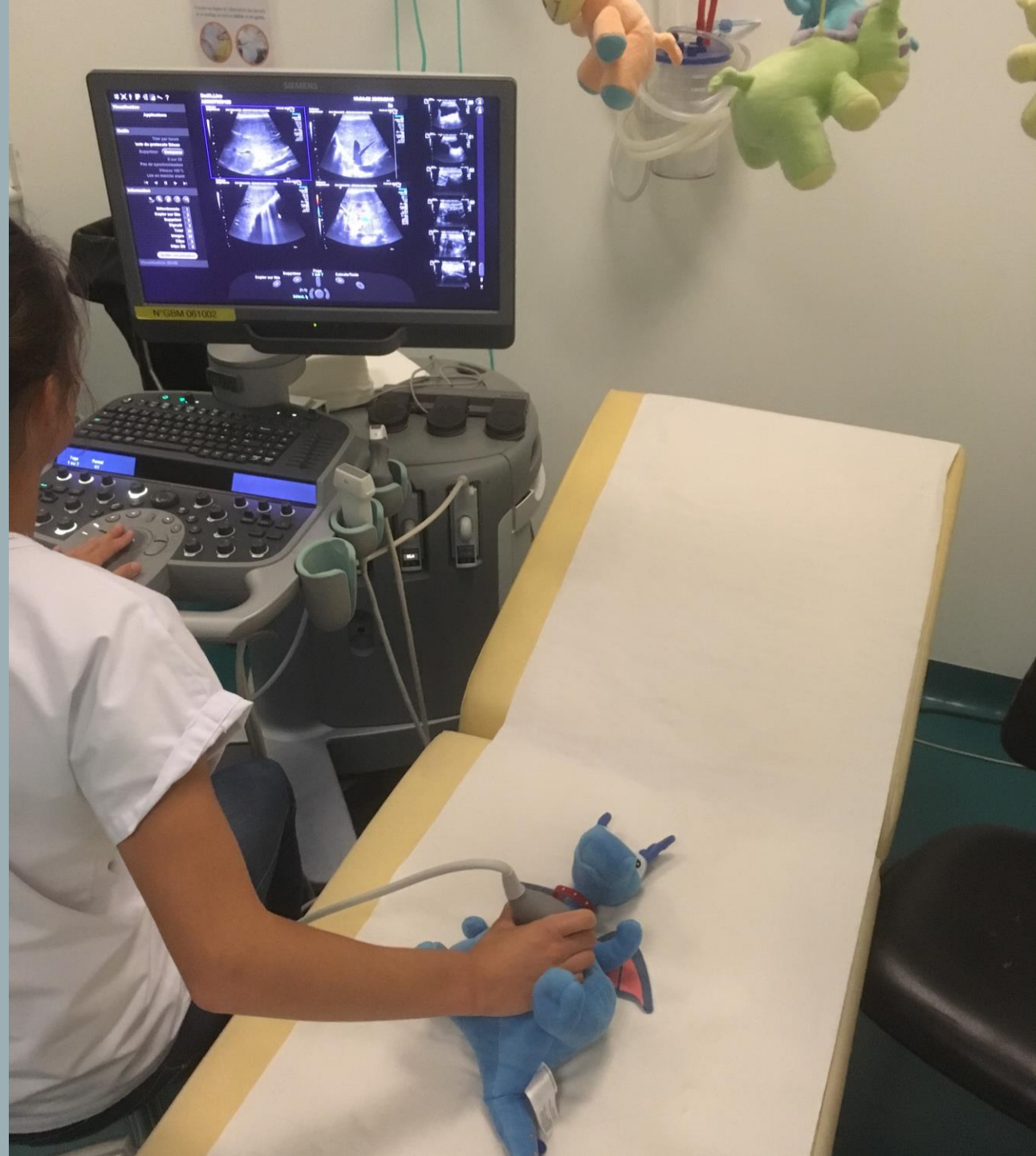

Où placer la sonde ?

- Région épigastrique
- Légèrement à droite, au contact du bord antérieur du foie gauche
- Axe du canal pylorique =

Vers la droite et en bas

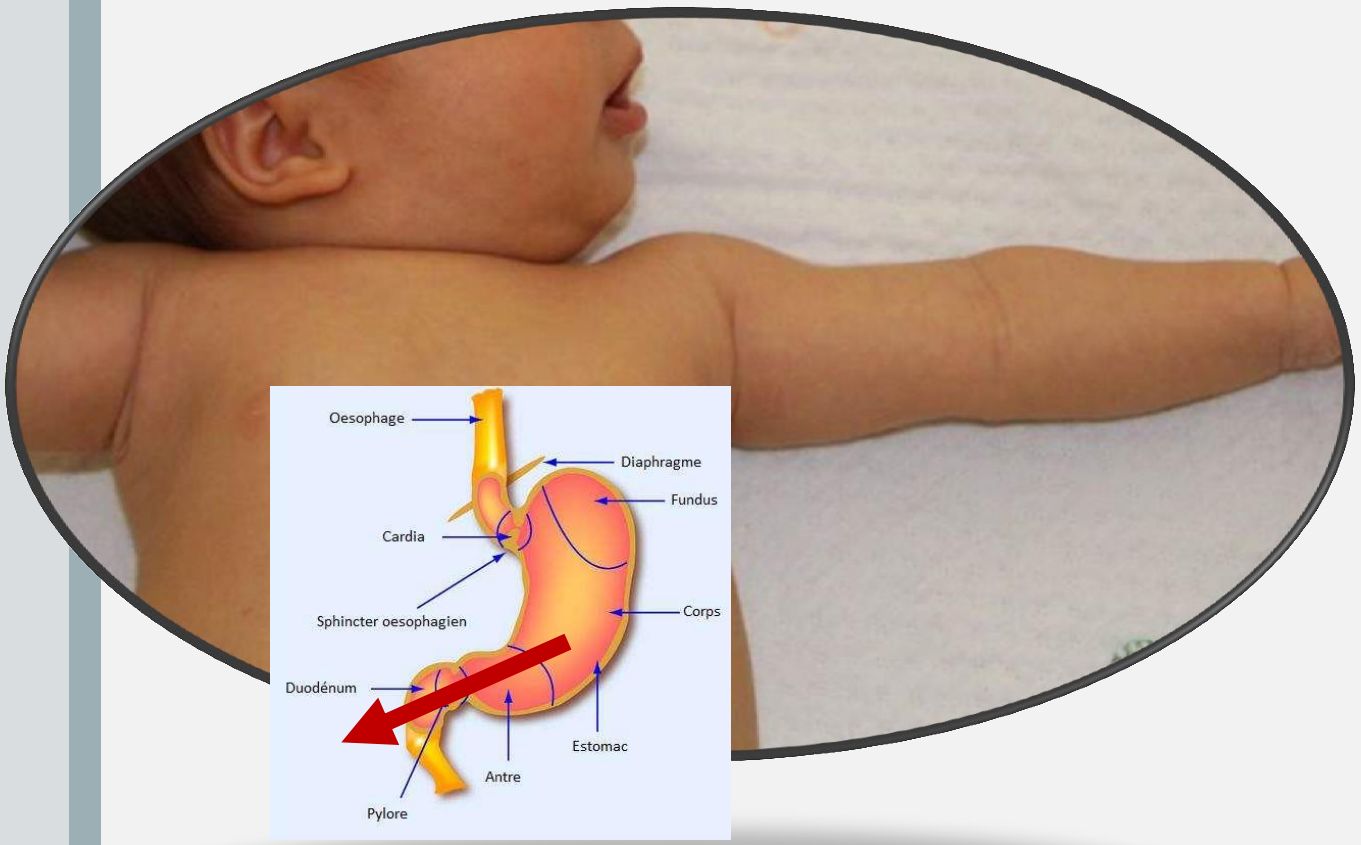

Le pylore normal :

❖ Paroi : 5 couches

- 1. mucus et muqueuse superficielle (hyperE)
- 2. muqueuse profonde (hypoE)
- 3. sous-muqueuse (hyperE)
- 4. musculeuse (3 couches concentriques) (hypoE)
- 5. séreuse (hyperE)

❖ Bords parallèles

Continuité paroi gastrique et duodénale

Passage visible d'air et de liquide gastrique

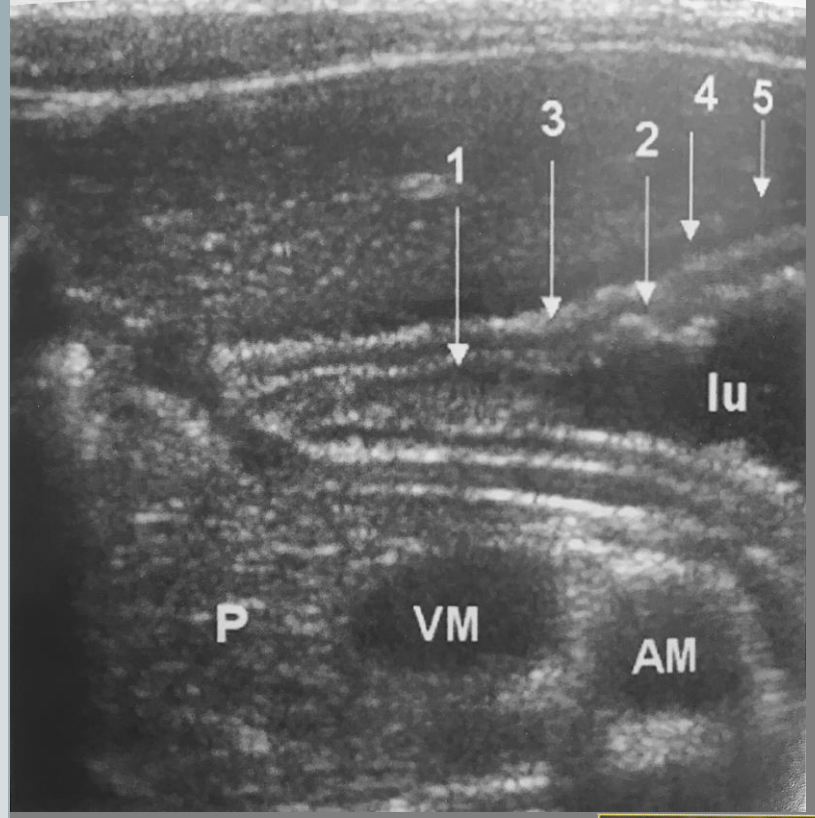

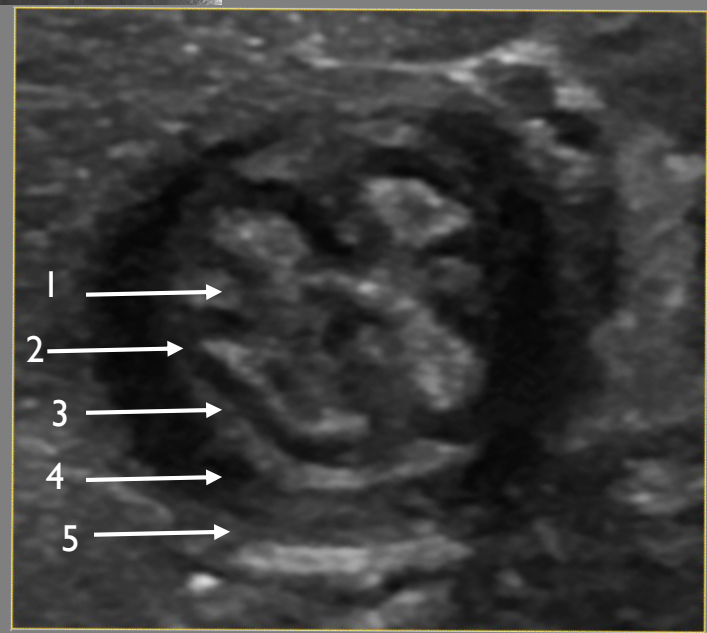

Le pylore normal :

❖ Paroi : 5 couches

- 1. mucus et muqueuse superficielle (hyperE)
- 2. muqueuse profonde (hypoE)
- 3. sous-muqueuse (hyperE)
- 4. musculeuse (3 couches concentriques) (hypoE)
- 5. séreuse (hyperE)

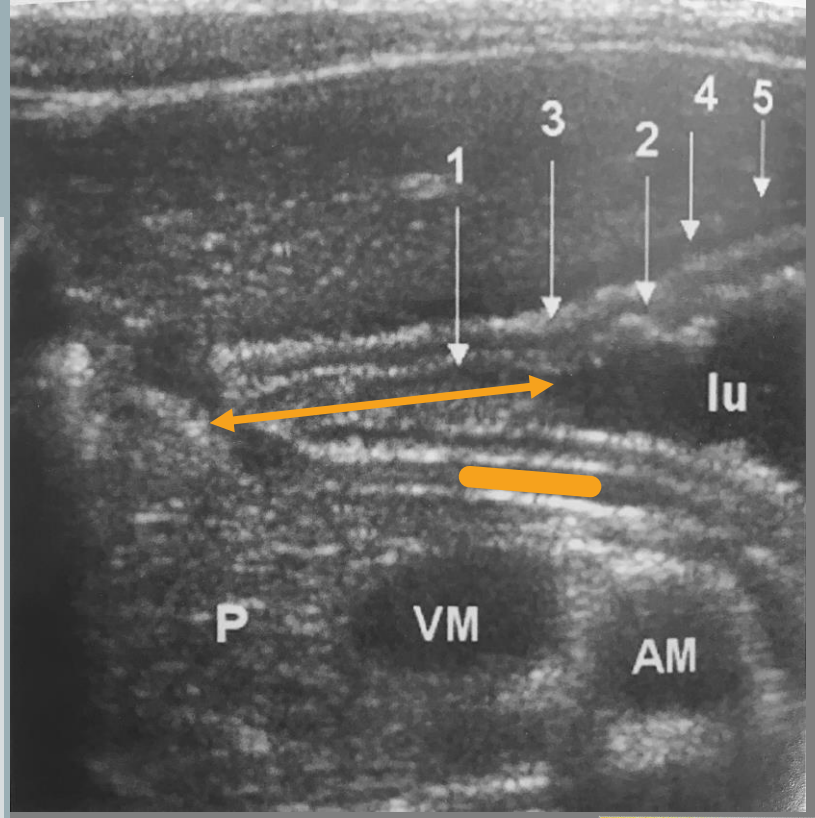

Musculeuse < 3 mm
Longueur pylore < 14 mm

❖ Bords parallèles

Continuité paroi gastrique et duodénale

Passage visible d'air et de liquide gastrique

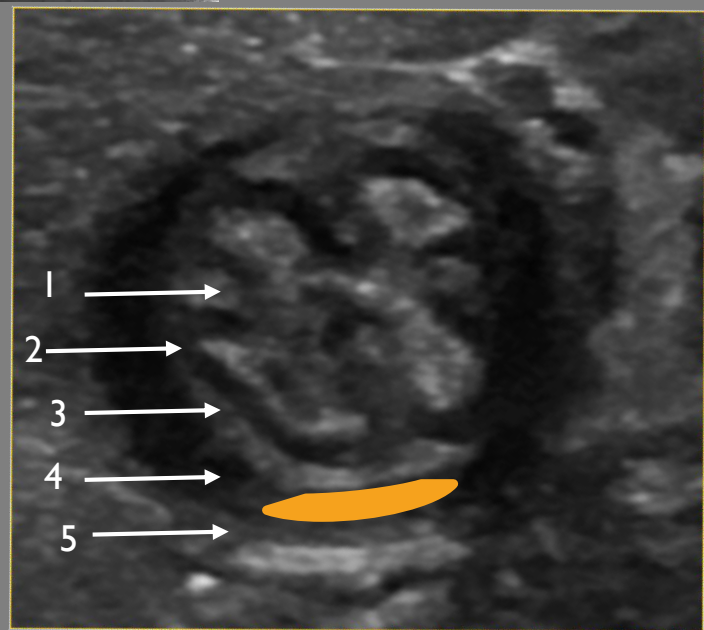

Le pylore hypertrophique :

- *Analyse statique :*

Musculeuse > 3 mm
Longueur pylore > 14 mm
Diamètre olive > 9mm

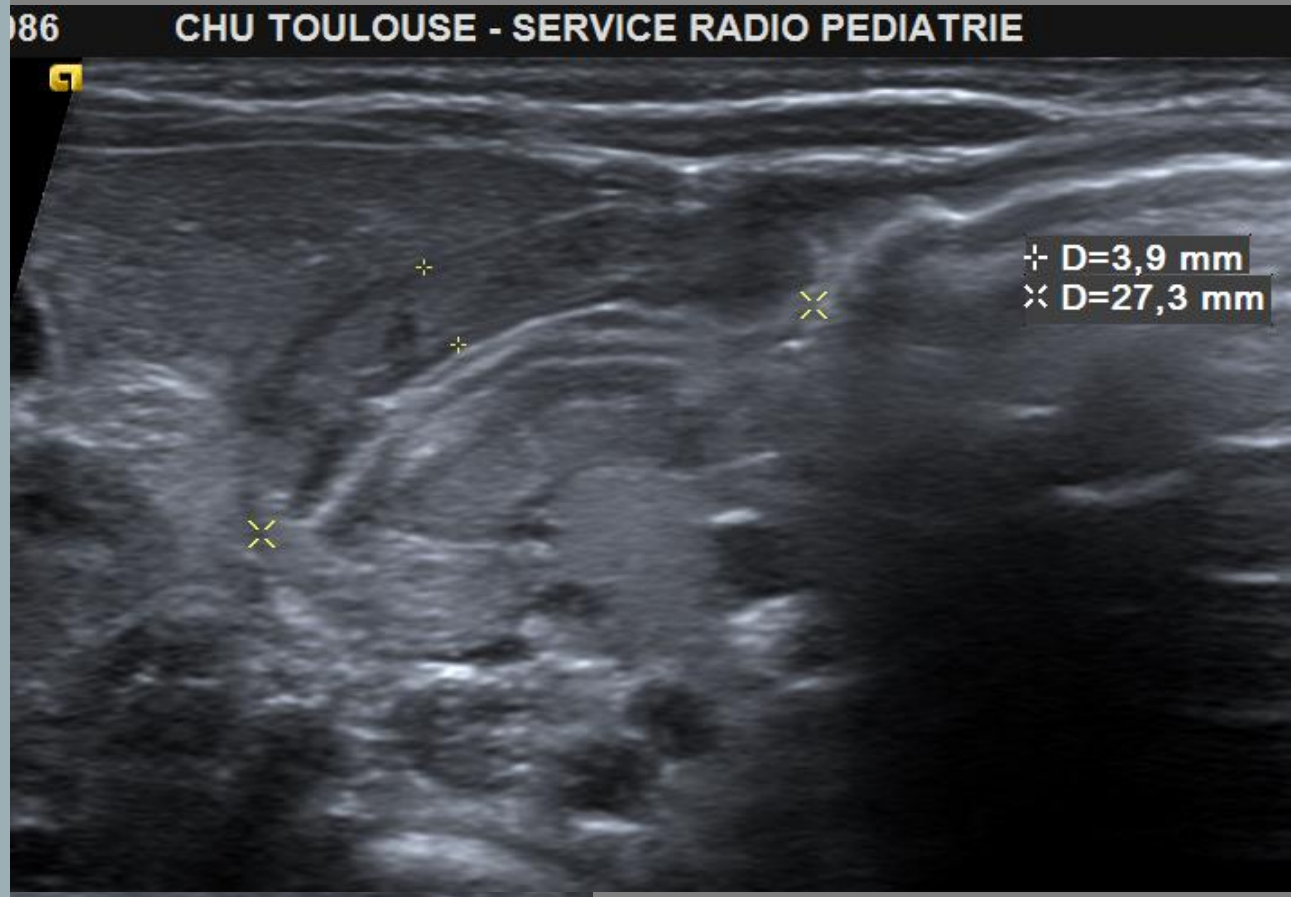

Maxence, 1 mois, vomissements s'aggravant depuis quelques jours

Le pylore hypertrophique :

- *Analyse statique :*

Musculeuse > 3 mm
Longueur pylore > 14 mm
Diamètre olive > 9mm

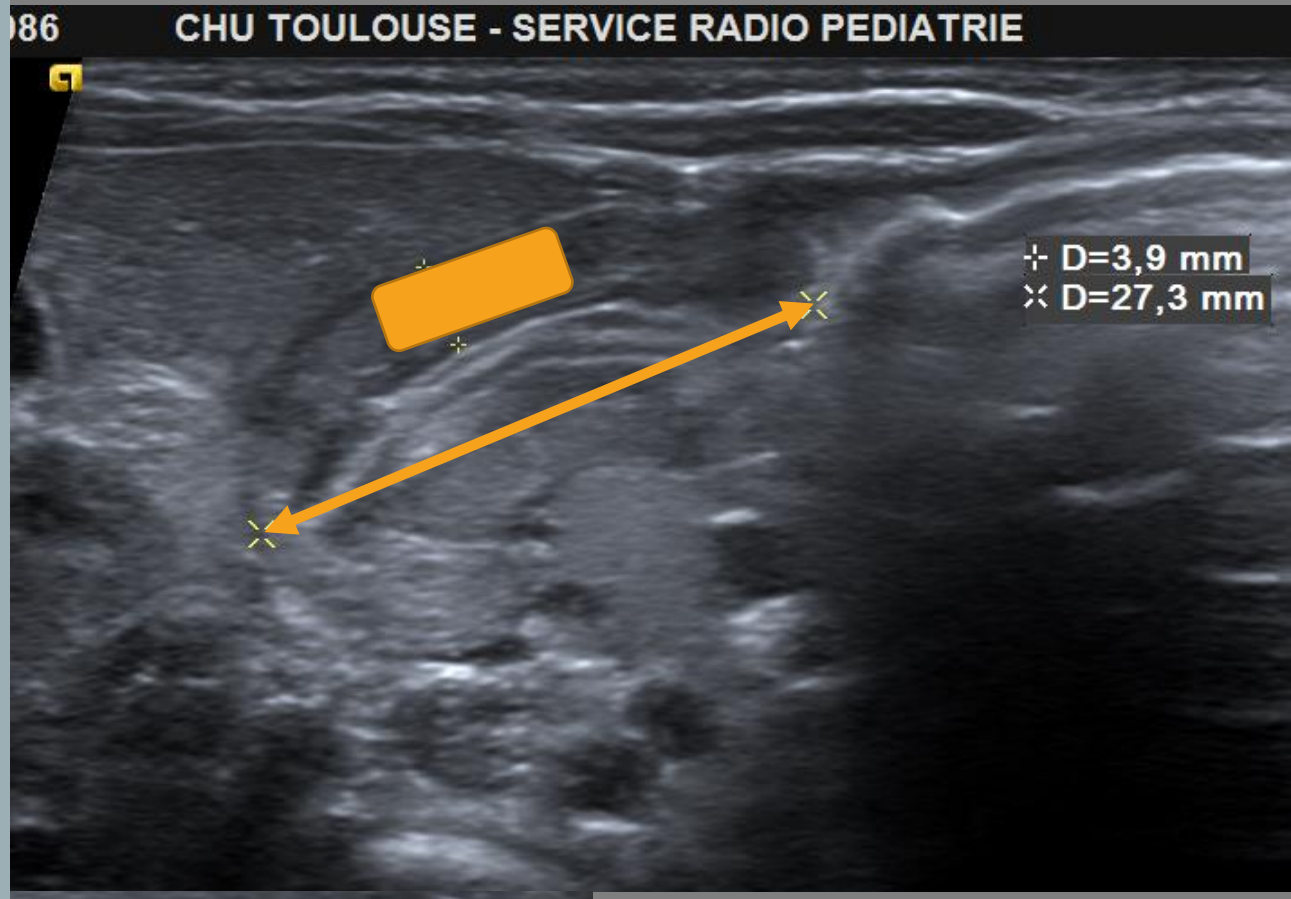

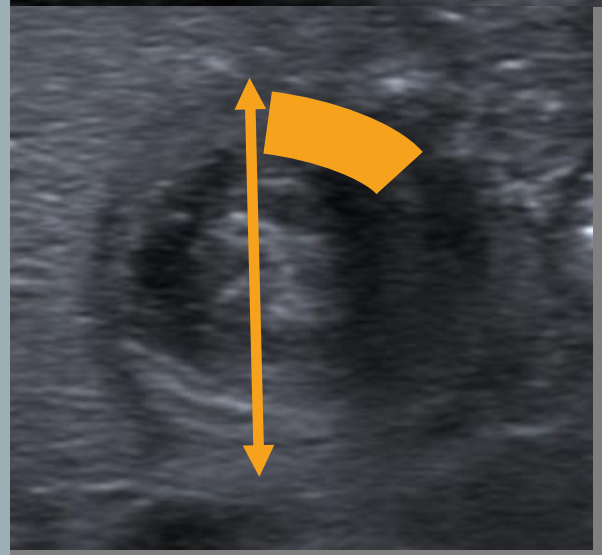

Maxence, 1 mois, vomissements s'aggravant depuis quelques jours

Le pylore hypertrophique :

- *Analyse statique* :

Musculeuse > 3 mm
Longueur pylore > 14 mm
Diamètre olive > 9mm

- Stase gastrique
- Canal incurvé, convexe en avant
- Pylore devenant postérieur
- Olive pylorique bombant dans la lumière digestive (perte du parallélisme avec la paroi gastrique)

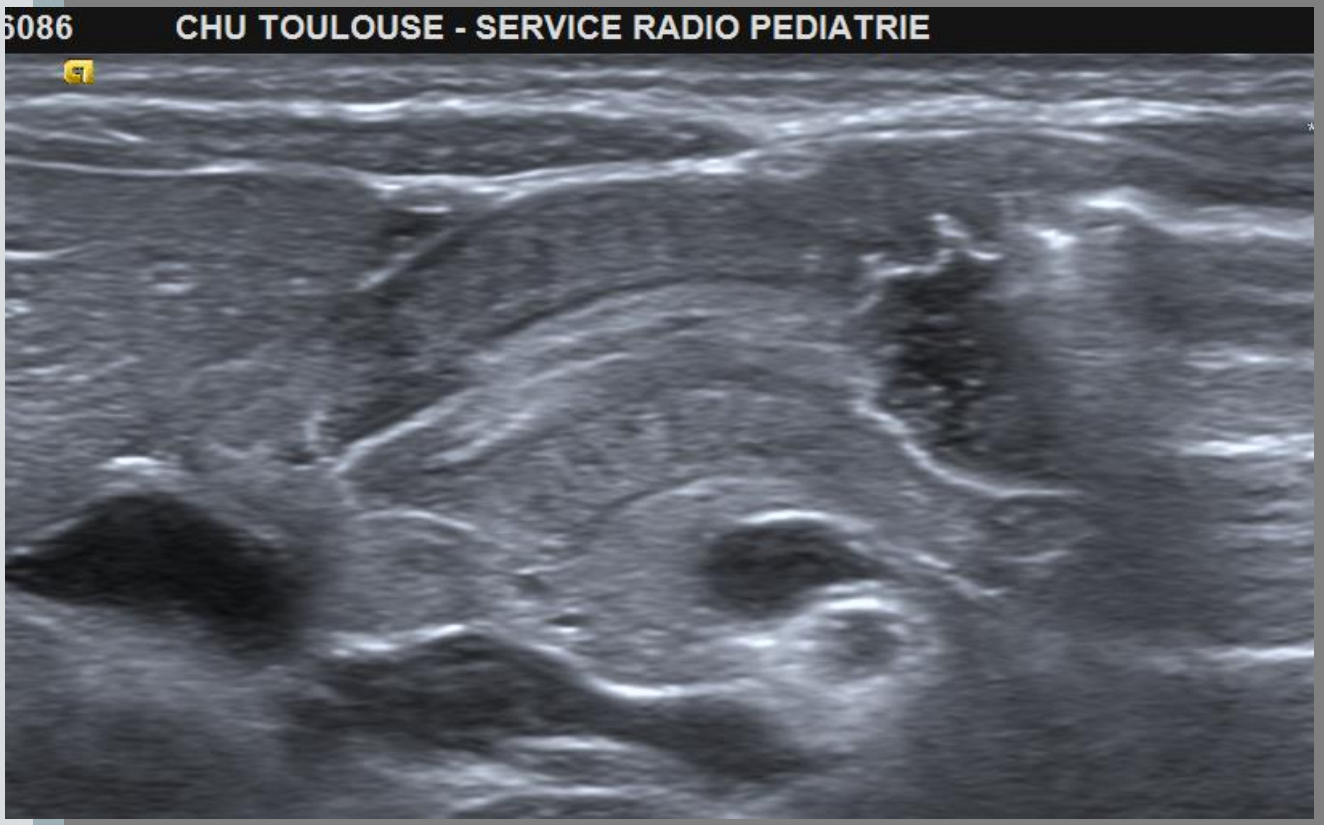

Maxence, 1 mois, vomissements s'aggravant depuis quelques jours

Le pylore hypertrophique :

- *Analyse dynamique* :

- Absence de passage d'air ou du contenu gastrique
- Contraction gastrique venant buter contre le pylore

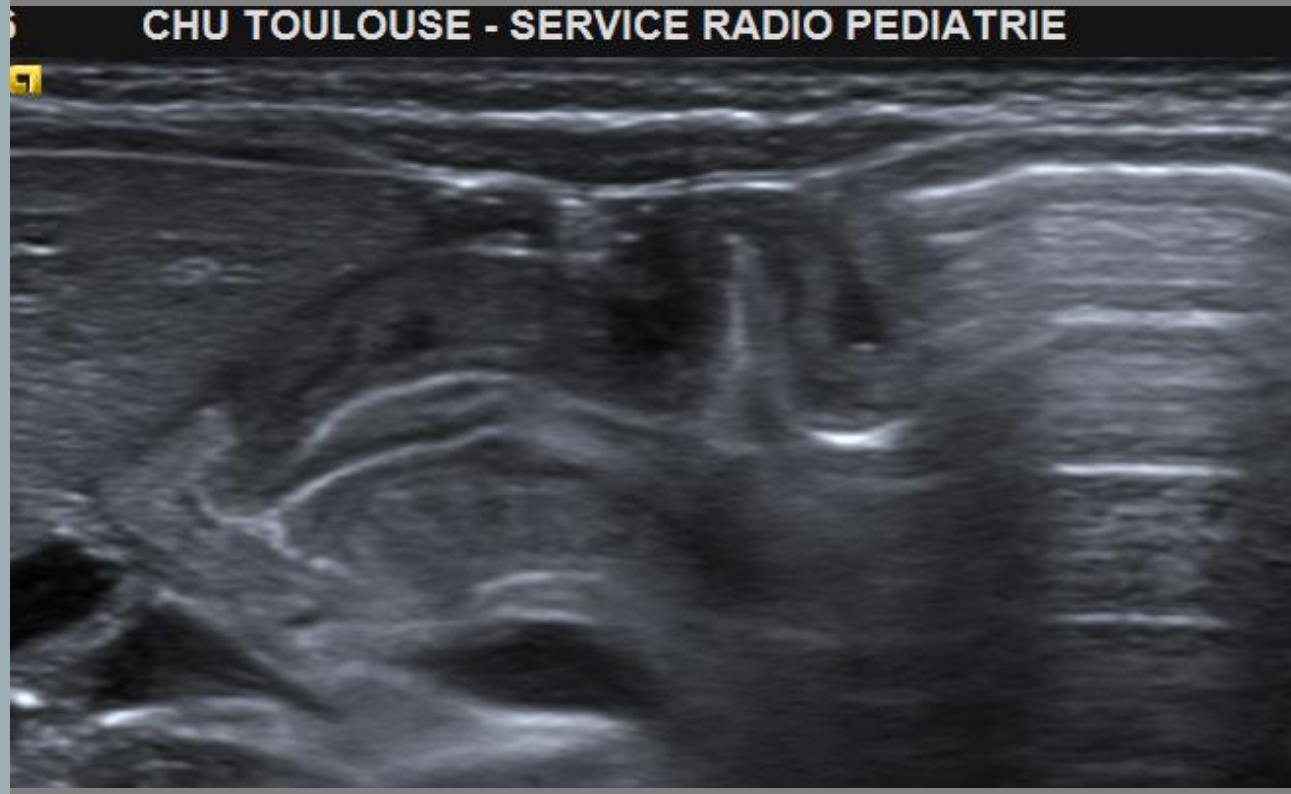

Maxence, 1 mois, vomissements s'aggravant depuis quelques jours

Le pylore hypertrophique :

- *Analyse dynamique* :

- Absence de passage d'air ou du contenu gastrique
- Contraction gastrique venant buter contre le pylore

Le pylore hypertrophique :

Kais, 3 semaines, vomissements en jet

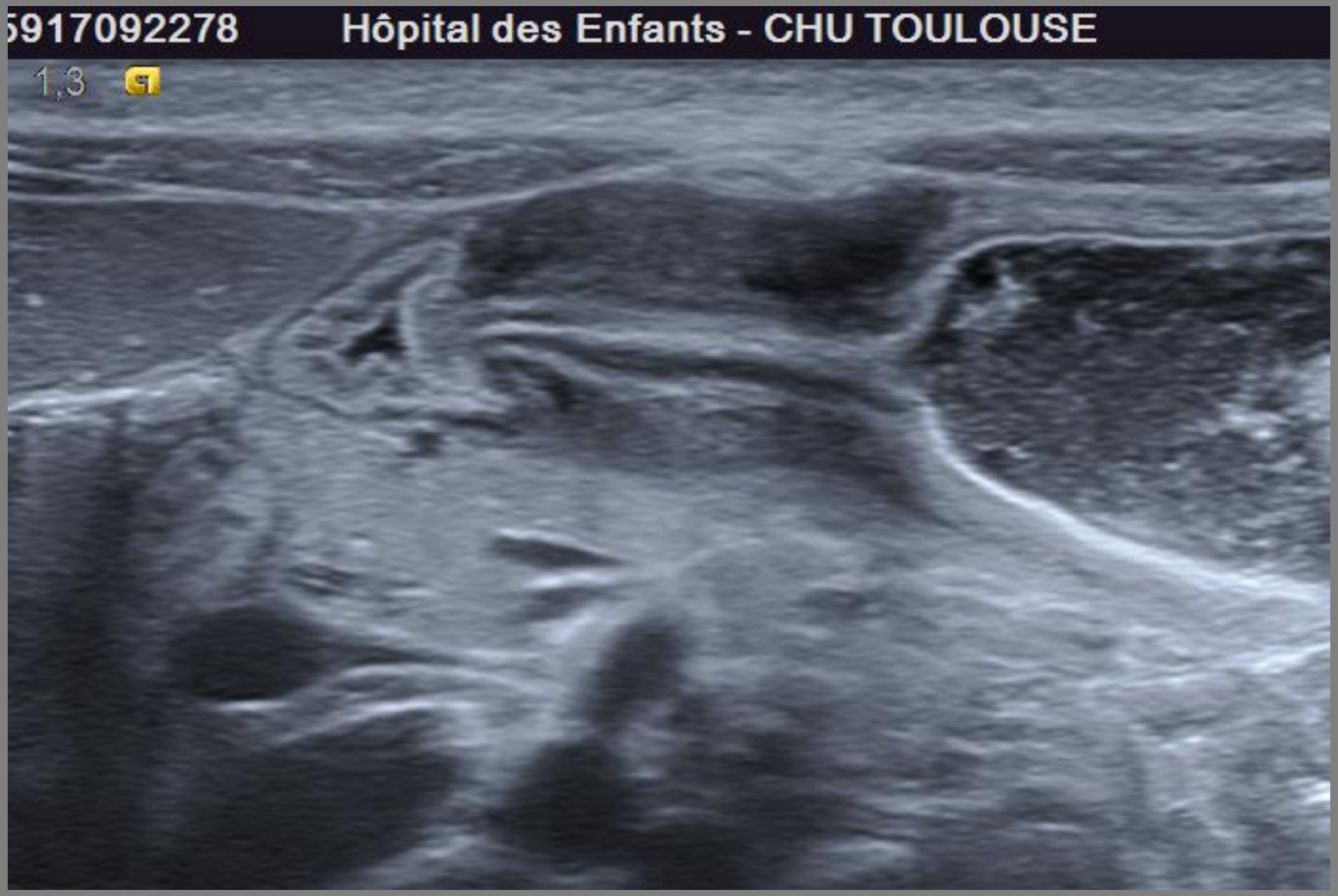

Le pylore hypertrophique :

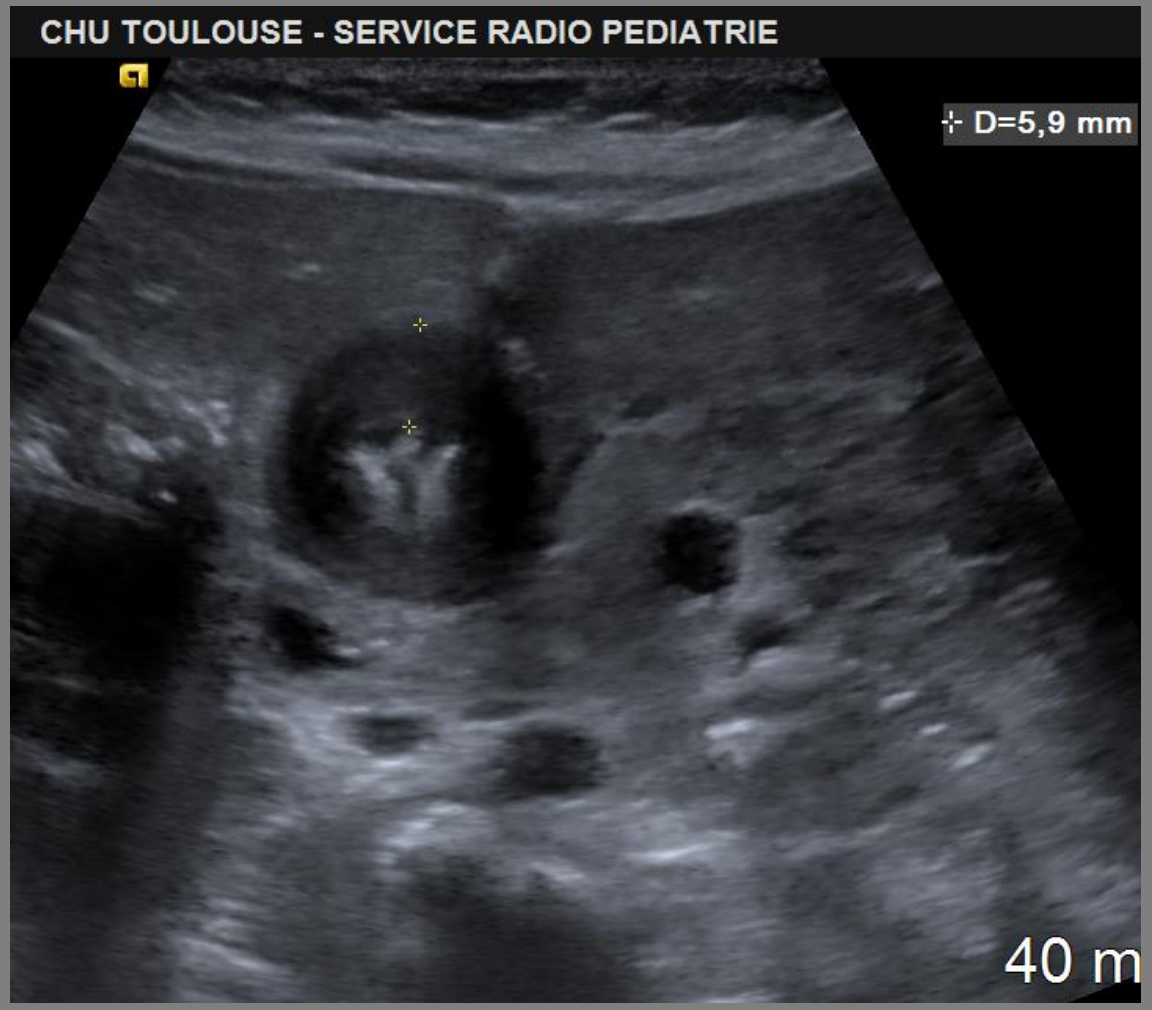

Simon, 6 semaines, vomissements en jet

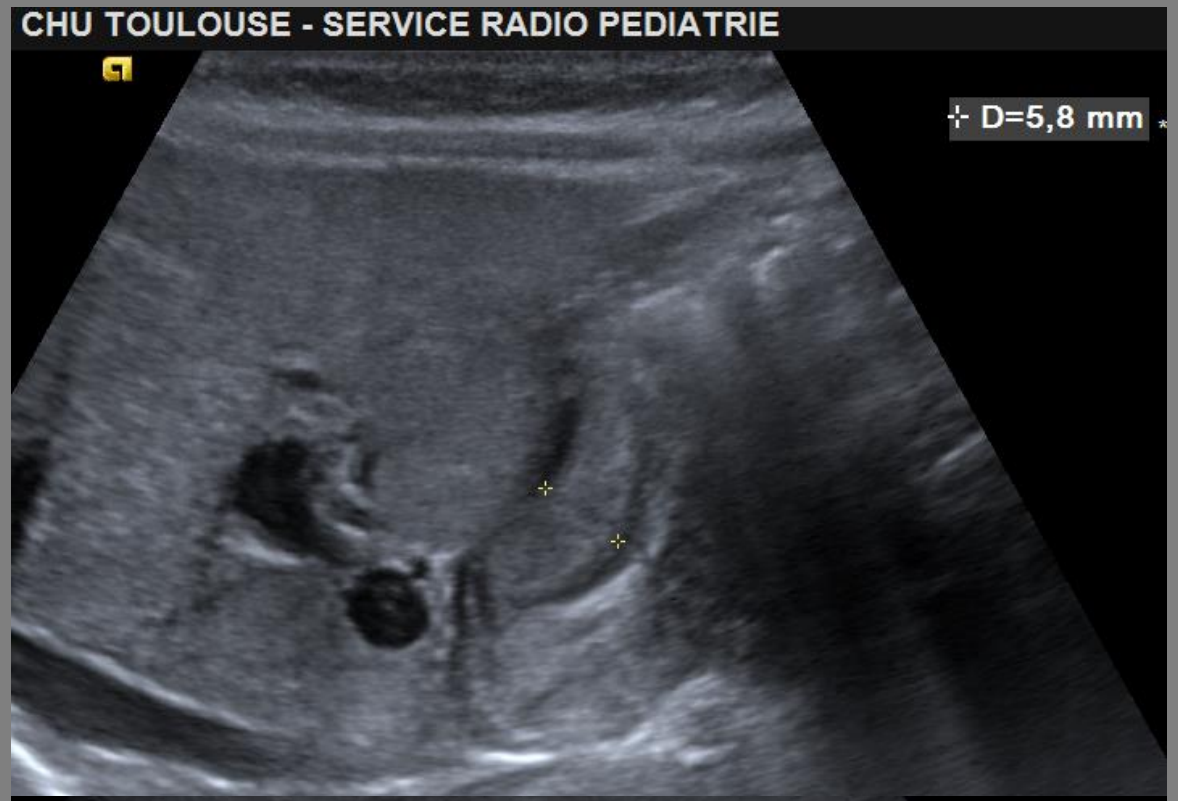

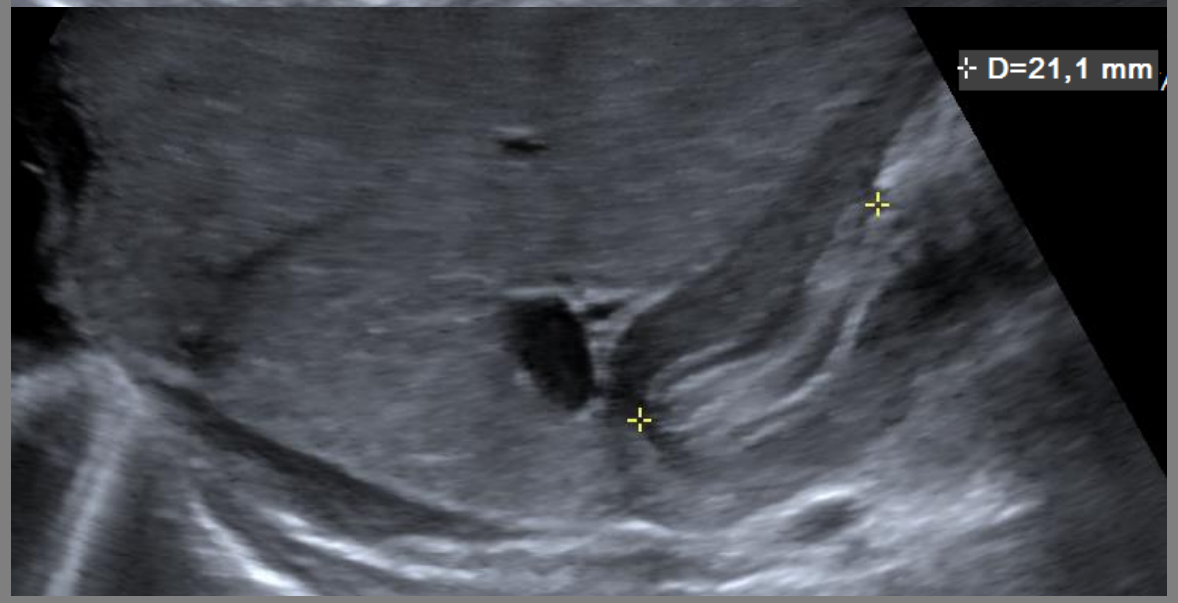

Le pylore hypertrophique :

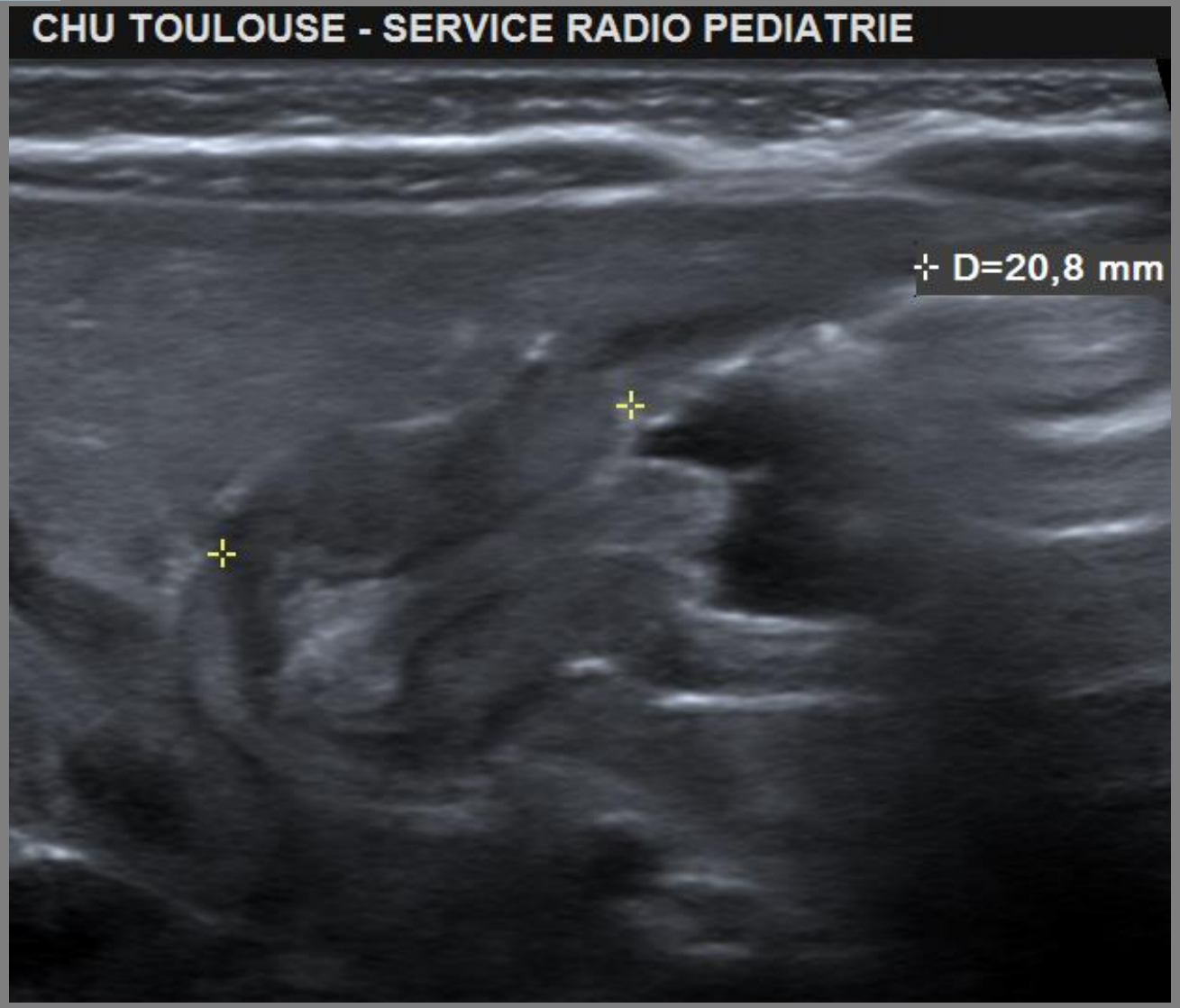

Sascha, 4 semaines, vomissements s'aggravant progressivement

Pièges ☺⁉□🚩

Pièges ☺⁉□⚑

1) BIEN POSER L'INDICATION :

- ÉCHOGRAPHIE TROP PRÉCOCE

  avec muscle < 3mm

Si clinique très évocatrice, répéter l'échographie à 24-48 heures

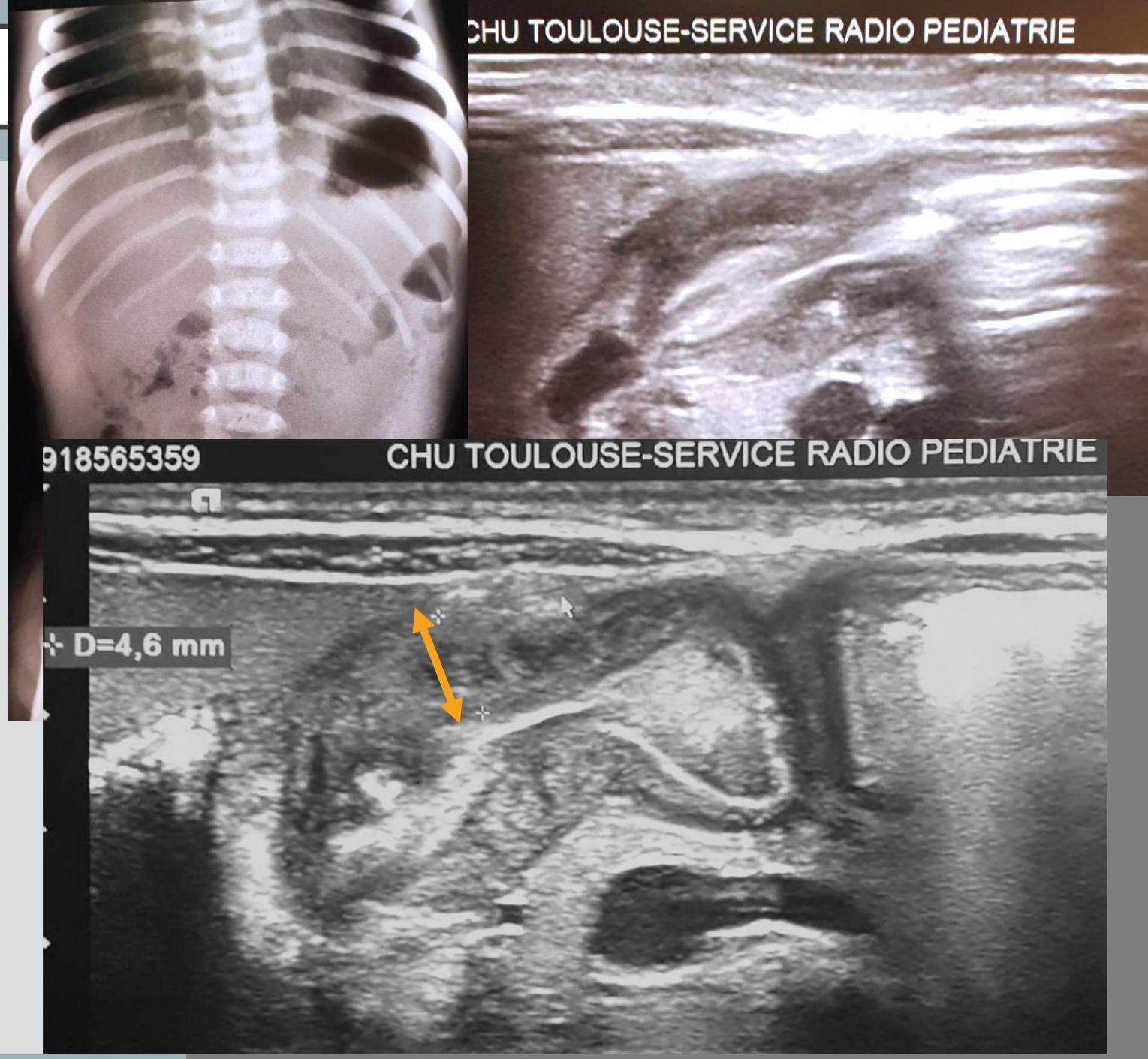

Pièges ☺⁉□🚩

2) PIEGES TECHNIQUES :

❖ SONDE : haute fréquence

❖ TROUVER LE PYLORE

<u>. Ne pas confondre avec œsophage abdominal</u>

<u>. Pylore postérieur si estomac très distendu</u>

<u>. Interpositions aériques gastriques :</u>

- à jeûn
- tourner l'enfant vers la droite

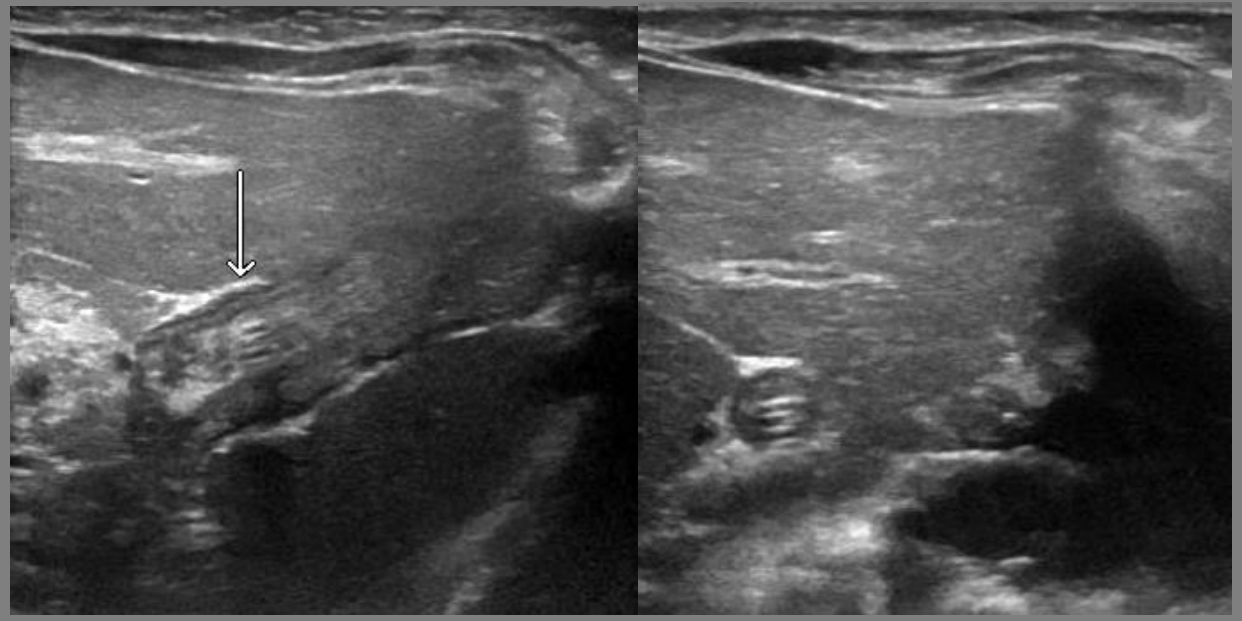

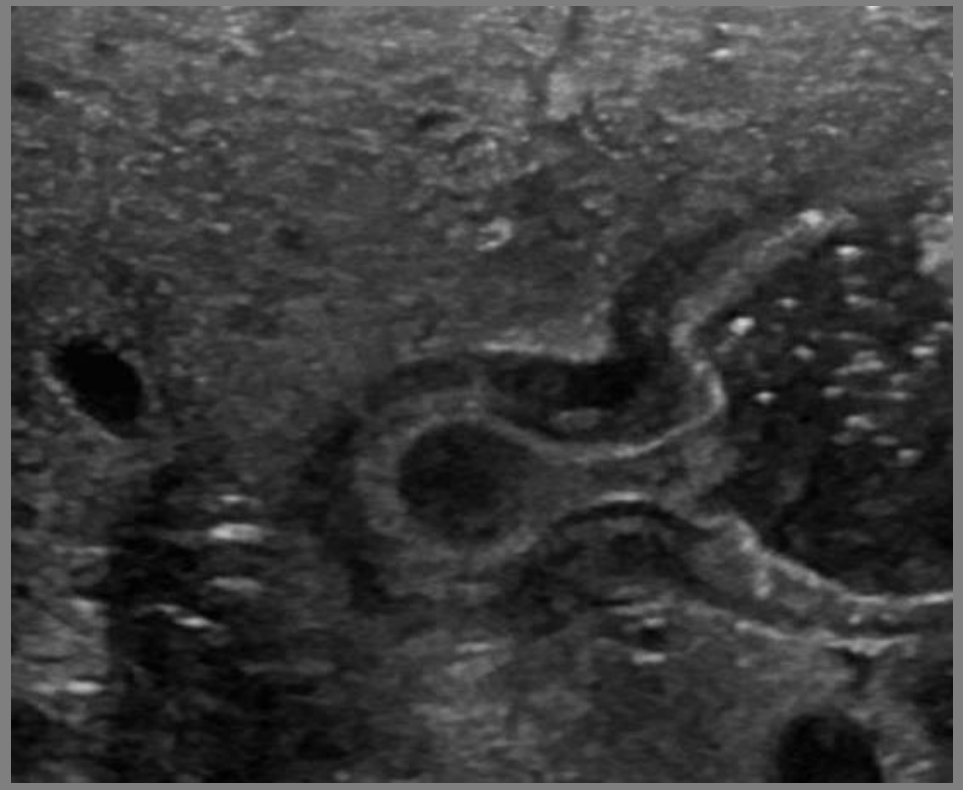

Pièges ☺⁉□🚩

3) *MAUVAISE INTERPRETATION*

❖ MAUVAISE MESURE

Musculeuse parfois hétérogène

Bien mesurer toutes les couches hypoéchogènes

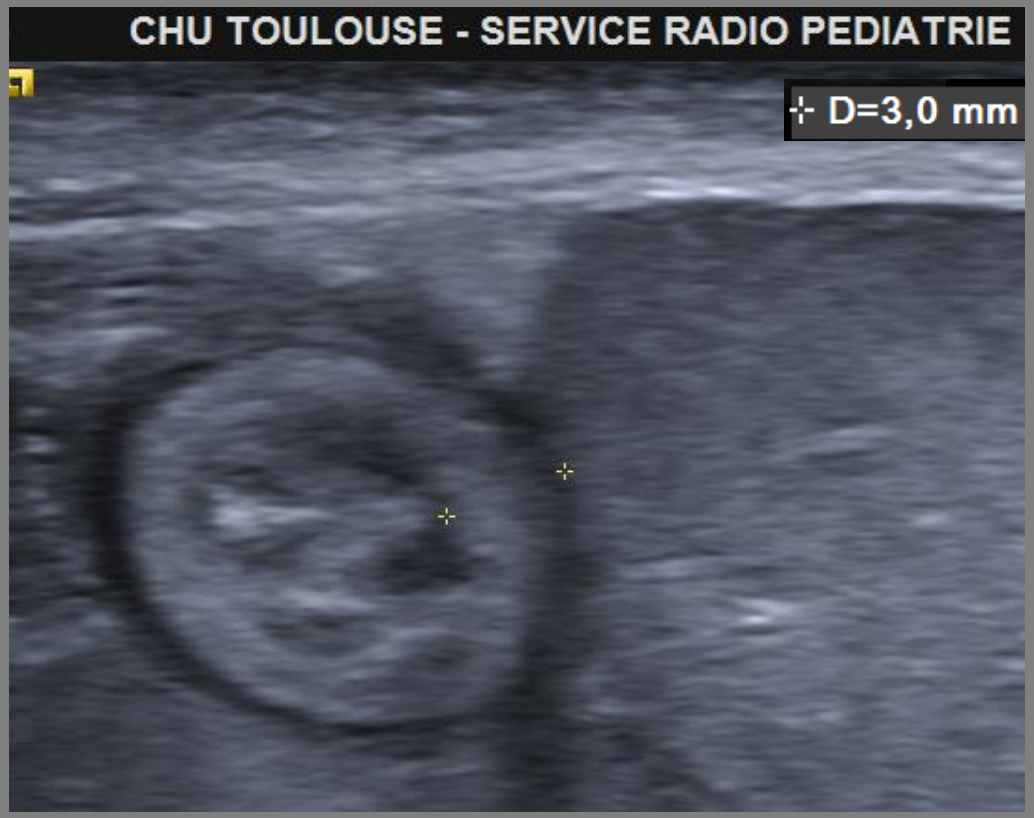

Pièges ☺⁉□⚑

3) *MAUVAISE INTERPRETATION*

❖ MAUVAISE MESURE

Musculeuse parfois hétérogène

Bien mesurer toutes les couches hypoéchogènes

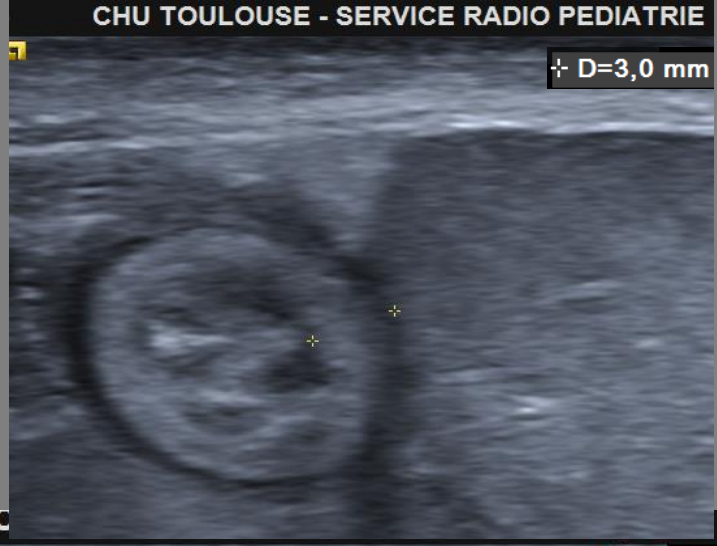

Pièges ☺⁉□🚩

3) *MAUVAISE INTERPRETATION*

❖ MAUVAISE MESURE

Utiliser sonde haute fréquence

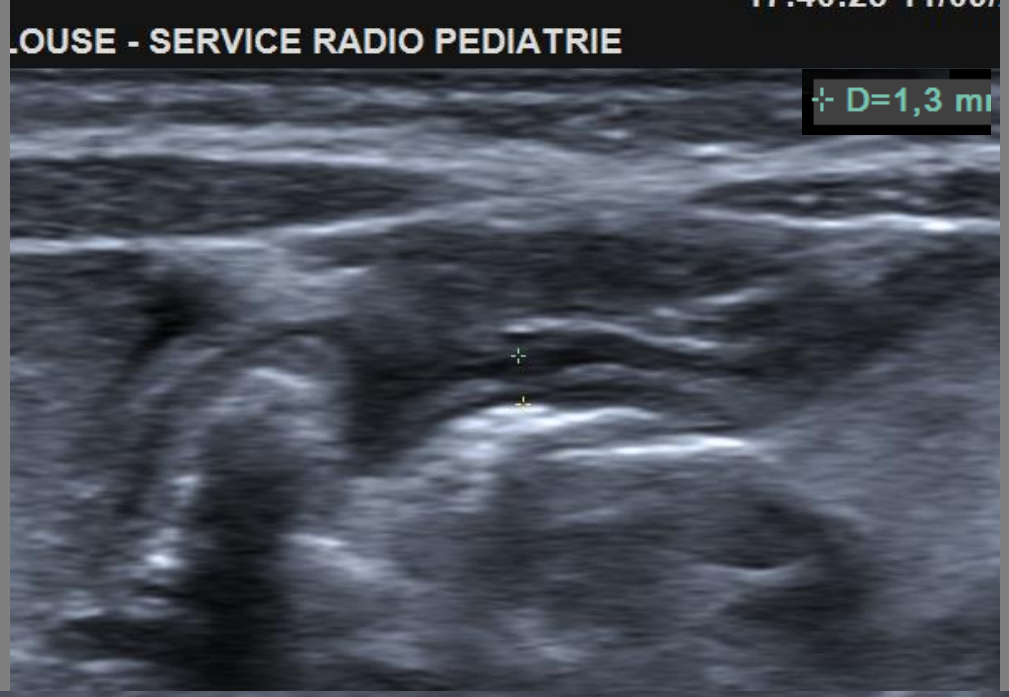

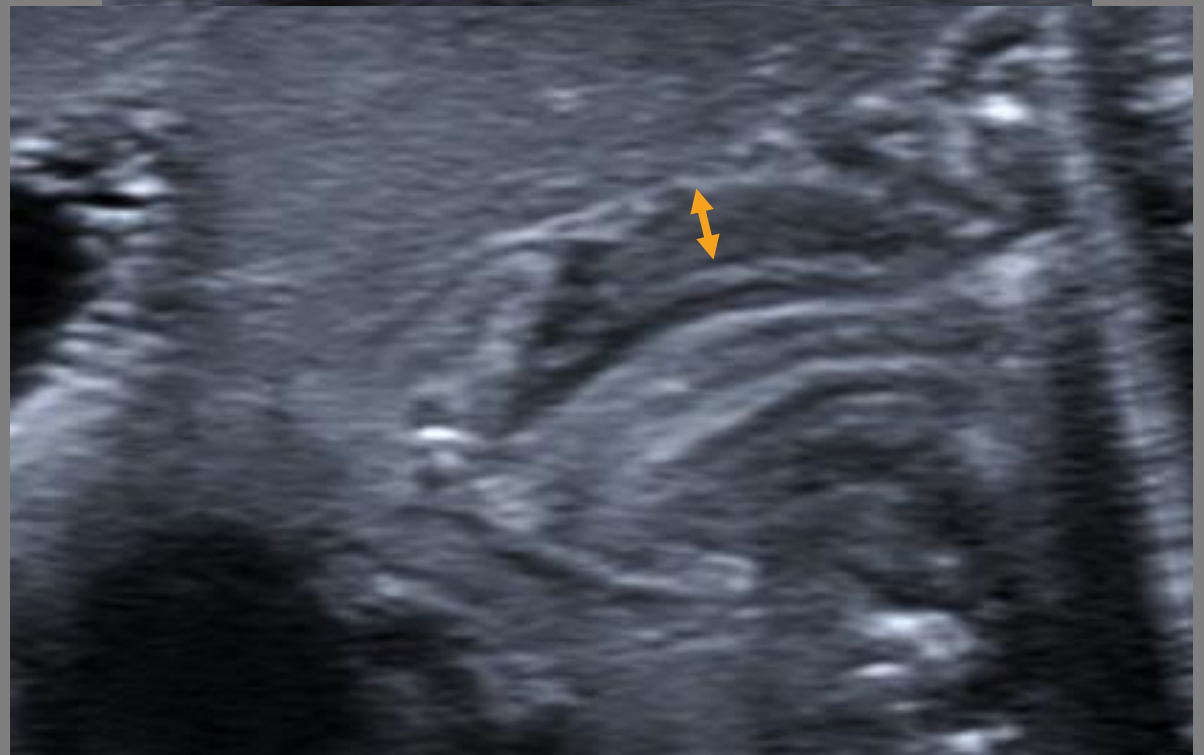

Pièges ☺⁉□⚑

3) *MAUVAISE INTERPRETATION*

❖ MAUVAISE MESURE

Ne pas surestimer la musculeuse, essayer de repérer chacune des 5 couches

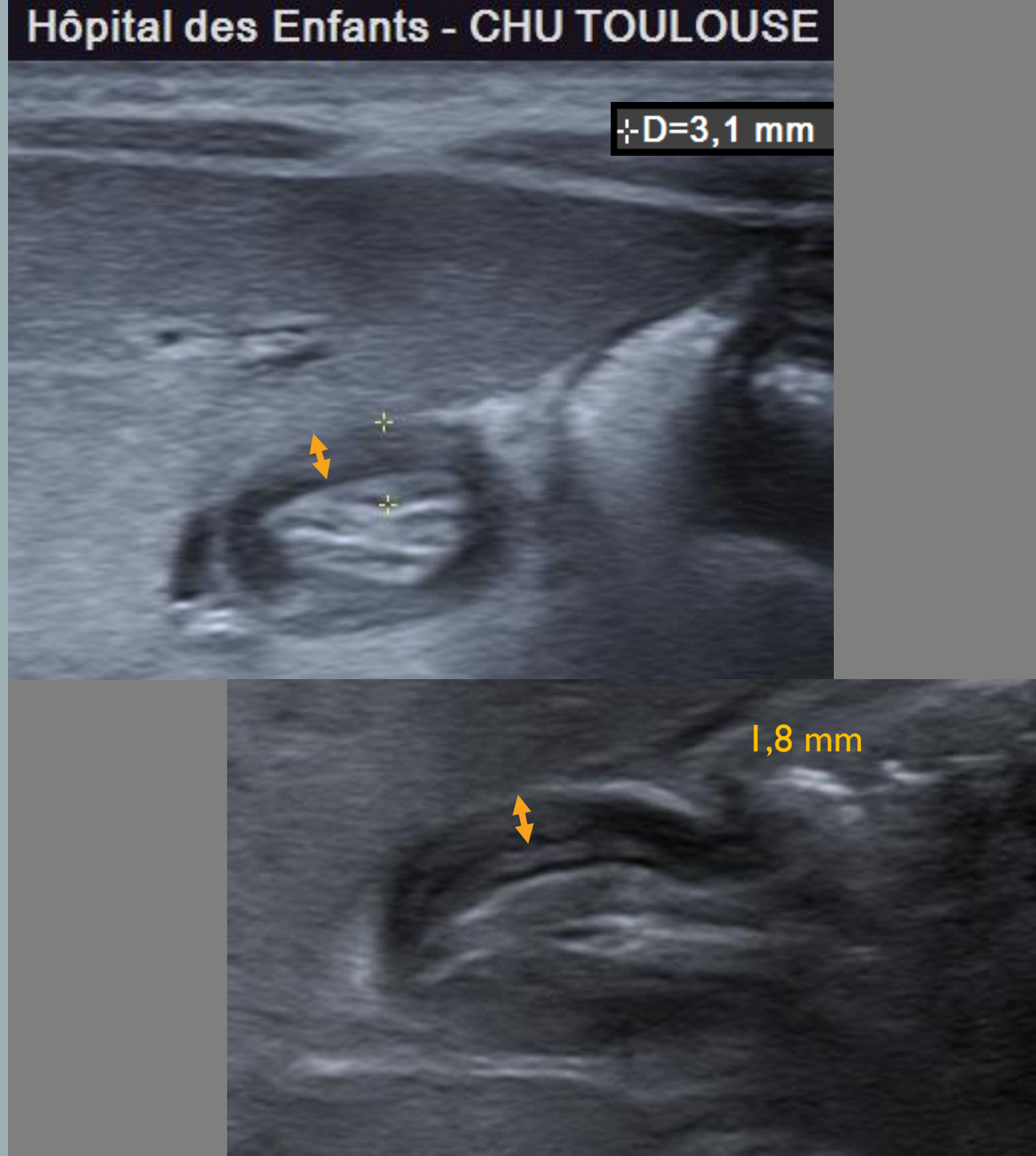

AUTRES IMAGERIES ??

CLICHE THORACO-ABDOMINAL de face :

- <u>Signes évocateurs :</u>

- Distension gastrique importante
- Grêle sous-jacent faiblement aéré

- Répartition structures digestives

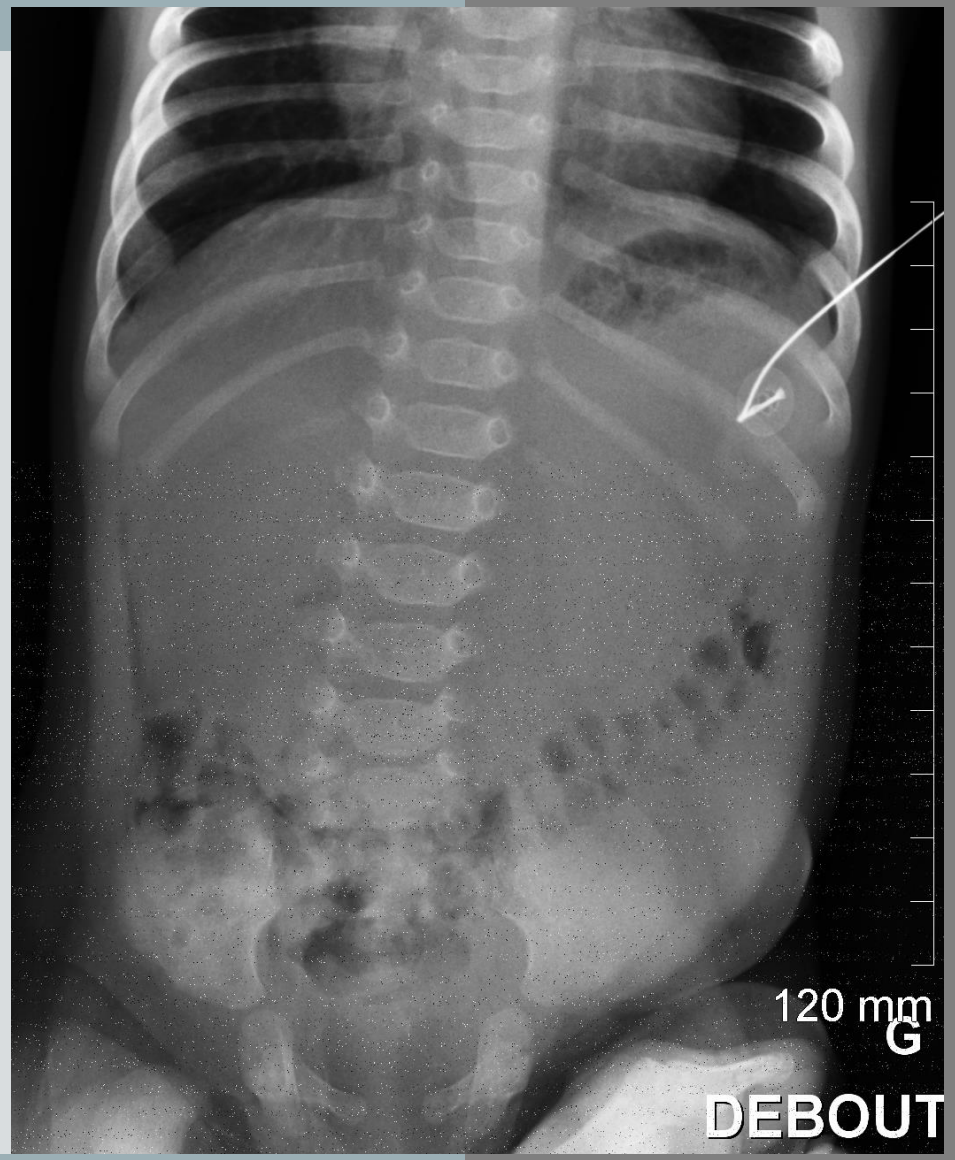

CLICHE THORACO-ABDOMINAL de face :

- **MAIS …**

- FP : pleurs

- FN : vomissements récents, forme précoce

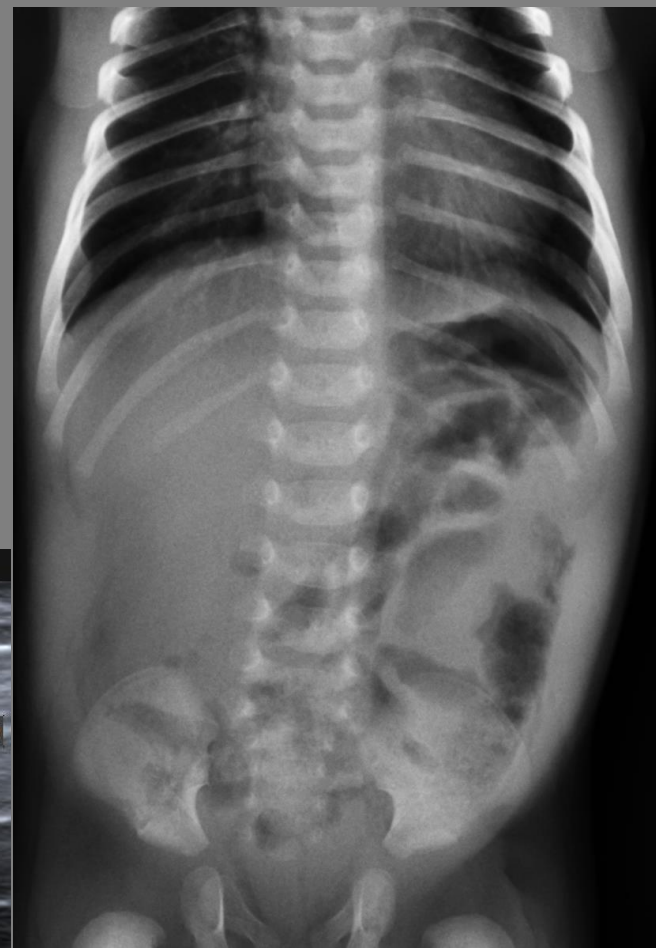

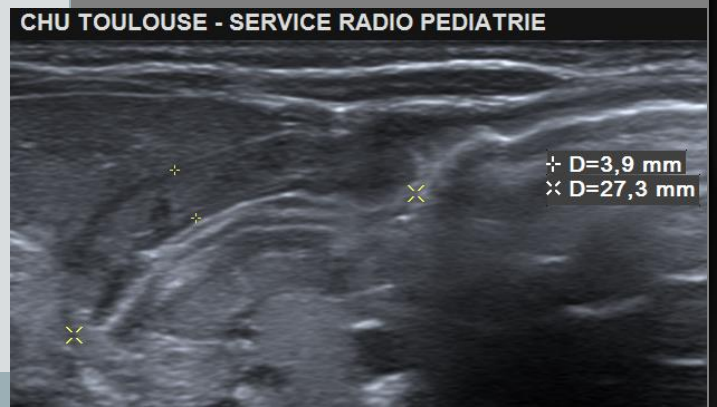

CLICHE THORACO-ABDOMINAL de face :

- <u>+/- en pré-opératoire :</u>

- Vérification du positionnement de la SNG
- Normalité poumon / médiastin

TOGD:

- <u>N’est plus réalisé actuellement</u>

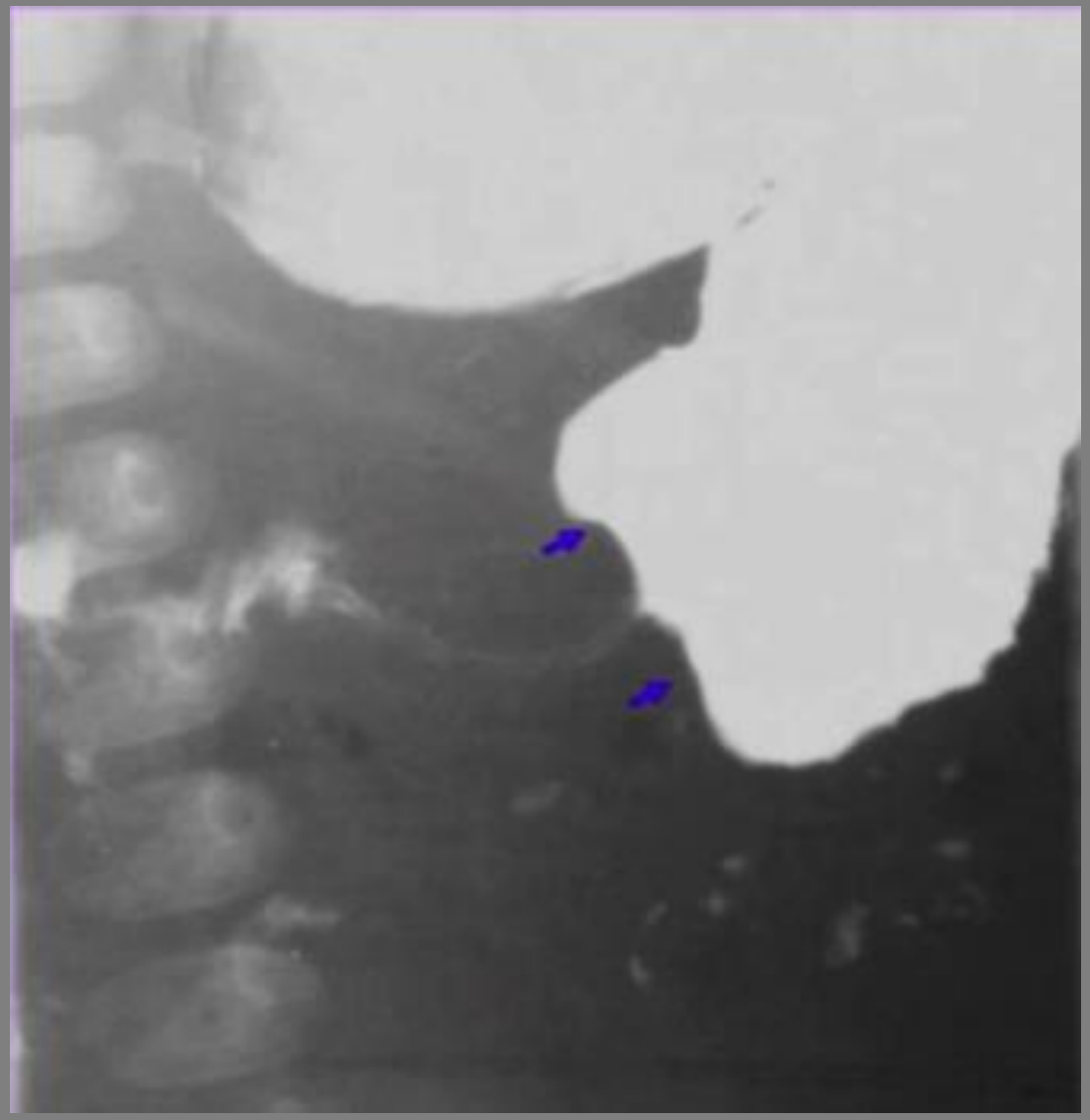

DIAGNOSTICS DIFFÉRENTIELS

- <u>ECHOGRAPHIE ABDOMINALE « complète »</u>

TJS VERIFIER LES VAISSEAUX MESENTERIQUES

- NORMAL :

La veine est à droite de l'artère

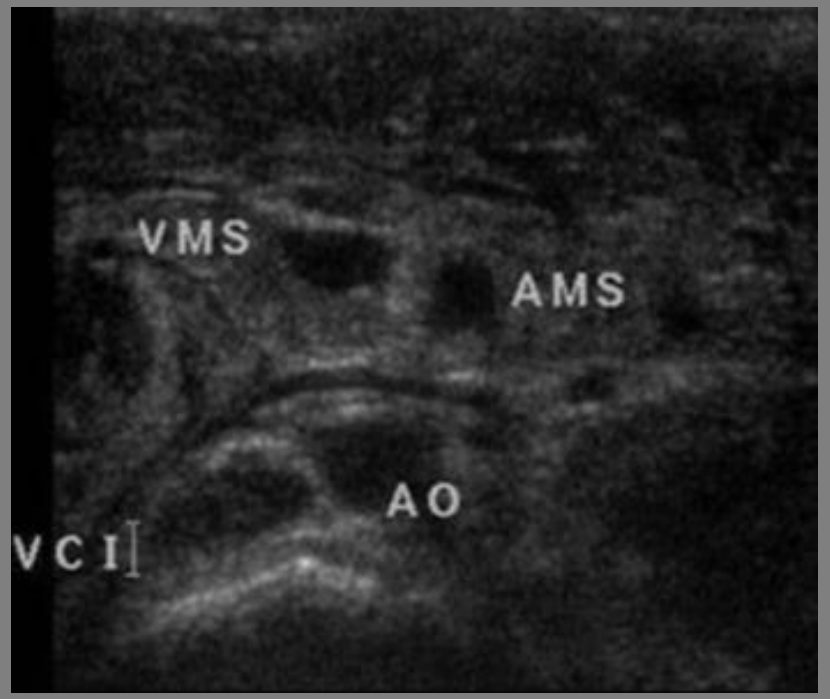

- VOLVULUS du MESENTER

Veine à gauche de l'artère

Signe du tourbillon

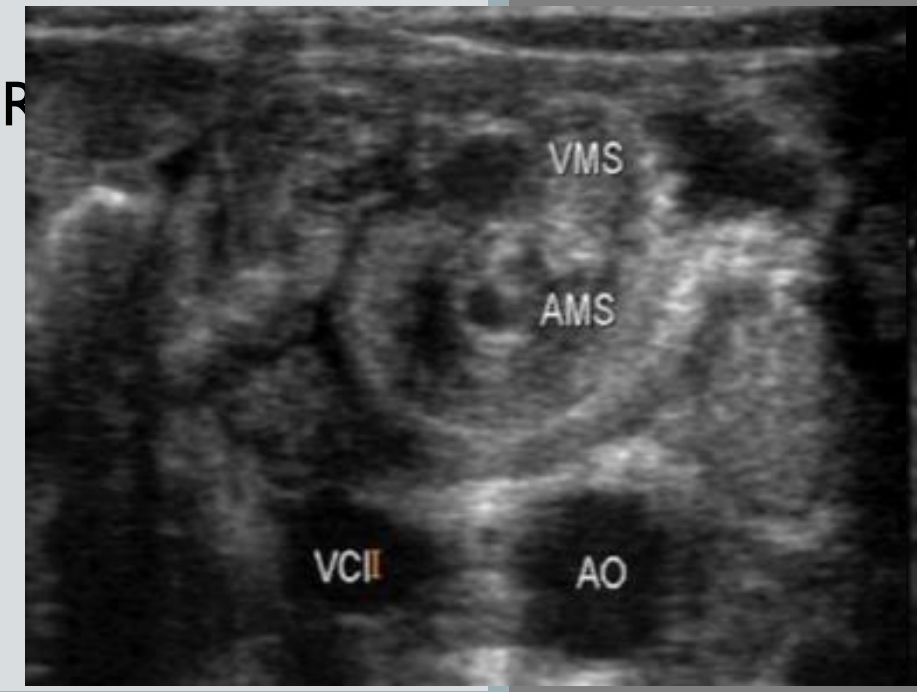

LES REINS …

- PYELONEPHRITE AIGUE

- HYDRONEPHROSE

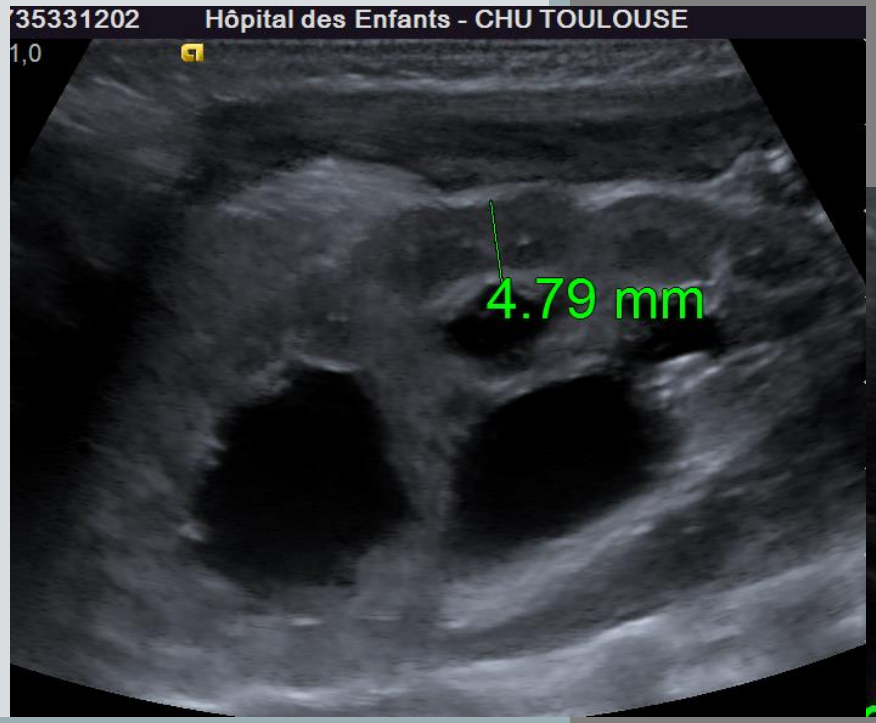

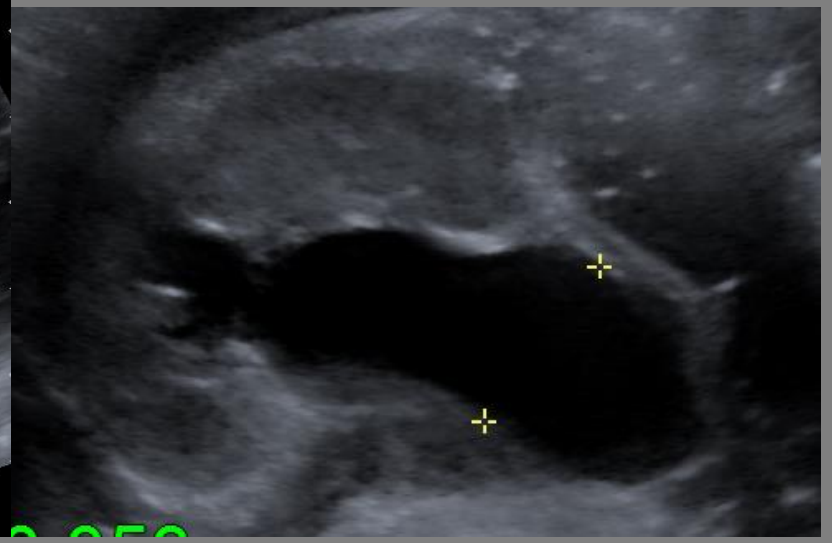

INVAGINATION INTESTINALE AIGUE

- Iléo-colique

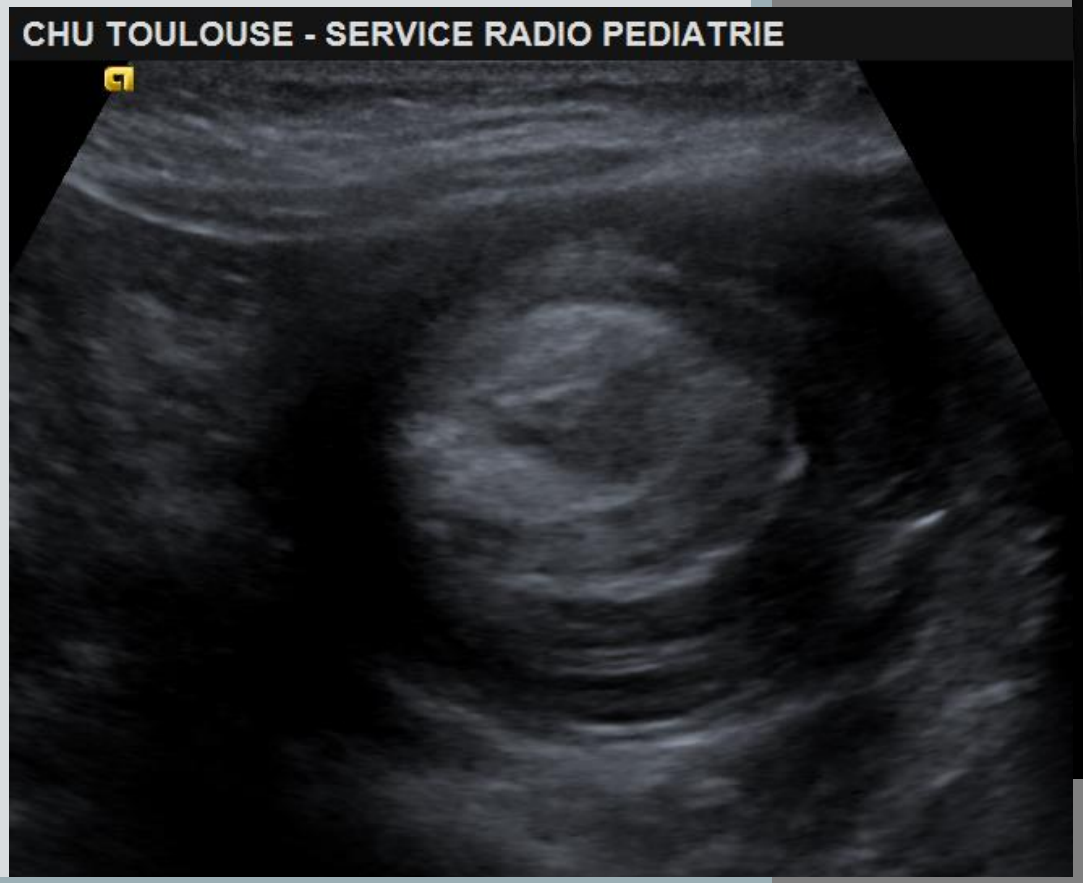

AUTRES

- Vésicule biliaire

- Compression extrinsèque
- Dilatation pyélo-calicielle
- Duplication digestive
- …

- Atrésie / diaphragme duodénal

CONCLUSION

QUELLE(S) IMAGERIE(S) ?

ECHOGRAPHIE

Musculeuse > 3 mm
Longueur pylore > 14 mm
Diamètre olive > 9mm

QUELS DELAIS ? RAPIDE

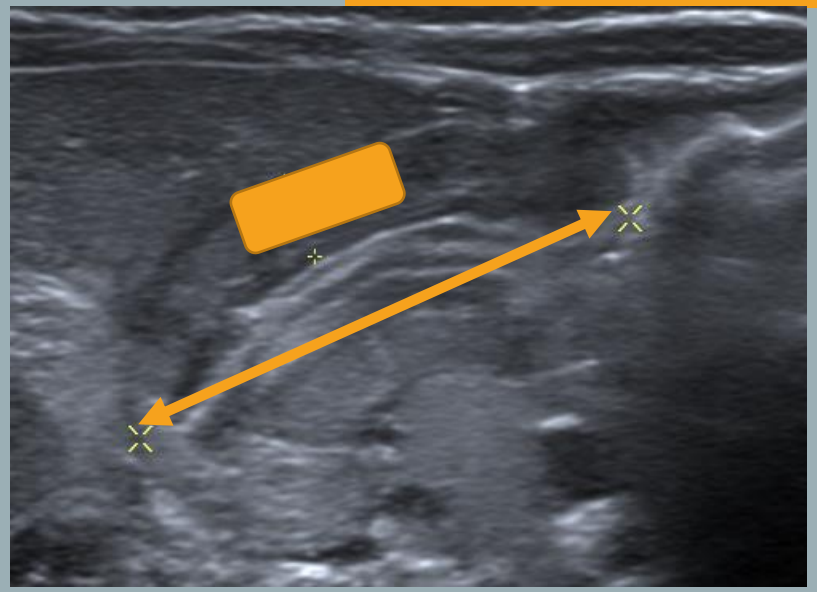

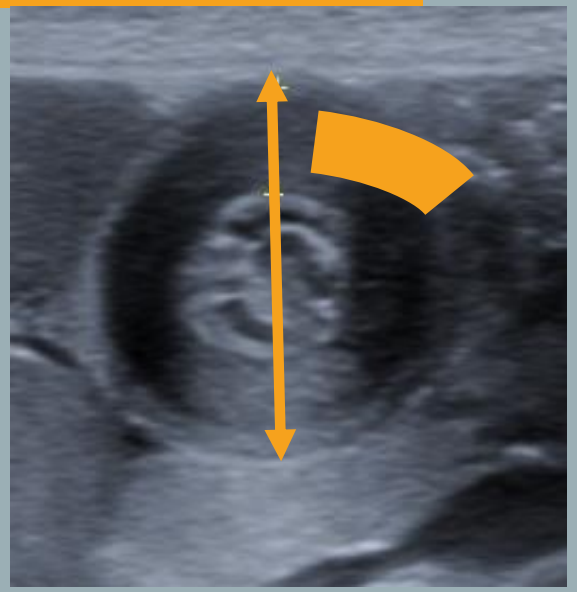

- QUELS ASPECTS ?

- DIAGNOSTICS DIFFERENTIELS VX MESENTERIQUES ++

STÉNOSE HYPERTROPHIQUE DU PYLORE

Musculeuse > 3 mm
Longueur pylore > 14 mm
Diamètre olive > 9mm

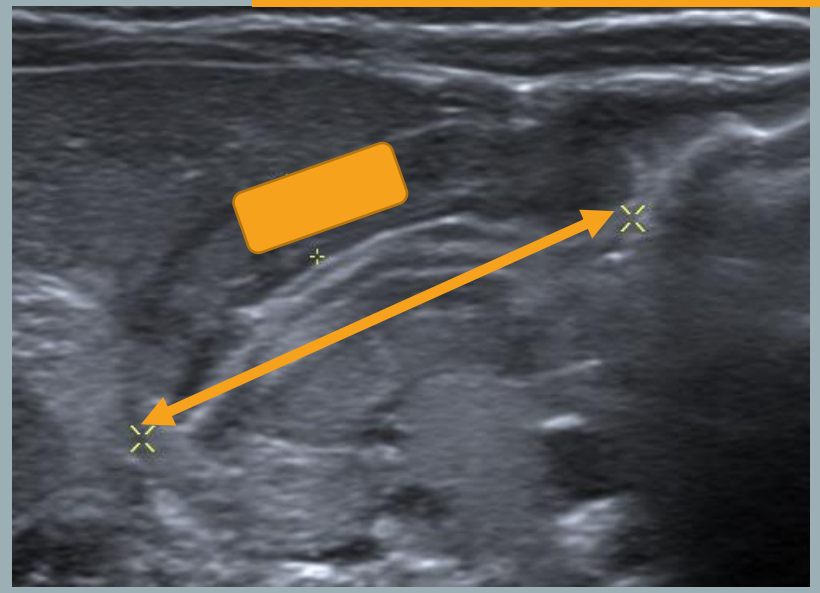

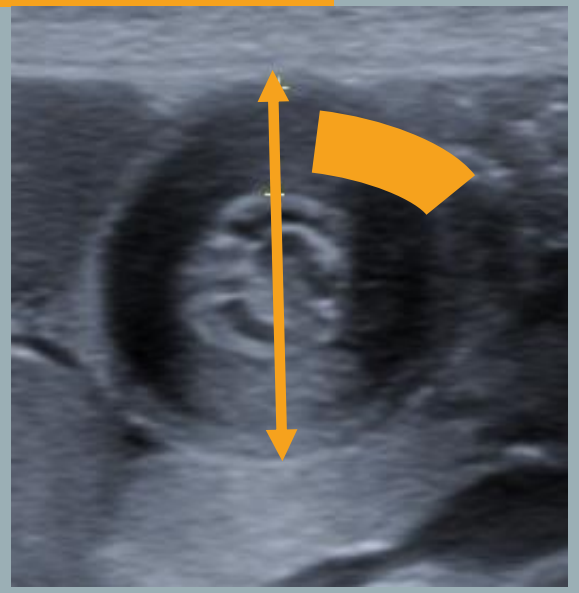

Sophie SIMON – Service d'imagerie médicale
Hôpital des Enfants, CHU Toulouse

Hôpitaux de Toulouse

UNIVERSITÉ TOULOUSE III PAUL SABATIER

Hôpital des Enfants