SESAME, OUVRE-TOI !

DEVOYE Céline

Journées d'urgences pédiatriques

4 Octobre 2024 – Toulouse

Samuel, 12ans

Antécédents personnels :

- Trouble spécifique du langage
- Diabète de type 1 diagnostiqué en 2021, sous pompe à INSULINE

Antécédents familiaux : Thyroidite d'Hashimoto chez la mère

HISTOIRE DE LA MALADIE

Depuis plusieurs semaines :

- Blocage alimentaire prédominant sur les solides
- Reflux alimentaire, non extériorisé
- Hypersialorrhée
- Diminution des prises alimentaires
- Perte de poids

Depuis quelques jours :

- Augmentation importante de l'hypersialorhée
- Dysphagie aux liquides
- Vomissements alimentaires

EXAMEN CLINIQUE

T° 36 ; FC 100bpm ; SpO2 100% ; TA 120/69mmHg ; Dextro 2.51g/L

- Pharyngite
- Caries dentaires
- Absence de douleur à la palpation des glandes salivaires
- Adénopathies cervicales
- Reste de l'examen sans particularité

EXAMEN PARACLINIQUE

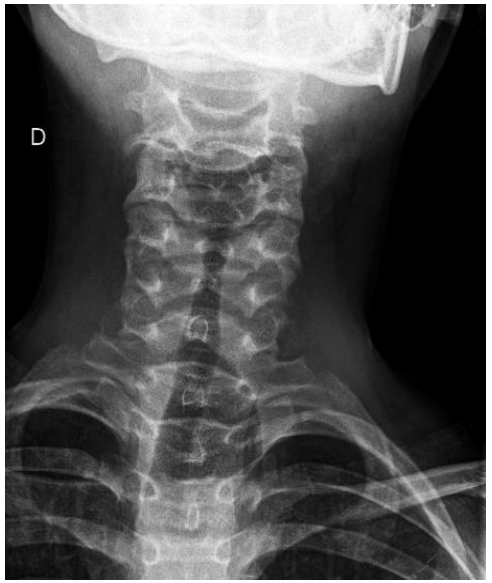

Radiographie cervicale

Bilan biologique :

- NFS : Hb 14.1g/dL, plq 352G/L, GB 14.9G/L dont 12.7G/L de PNN
- Pas de trouble ionique, bonne fonction rénale, bicarbonates 22mmol/L
- CRP 3.2mg/L
- Bilan thyroïdien normal

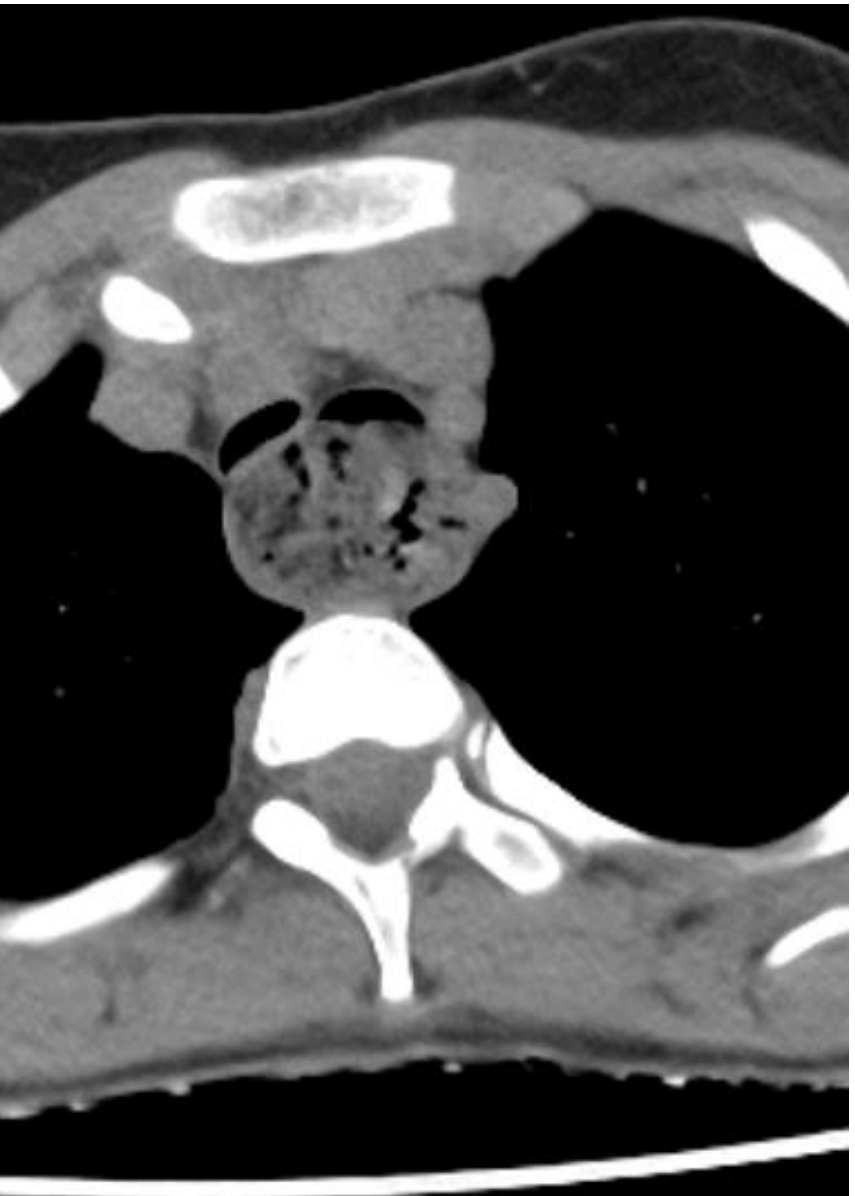

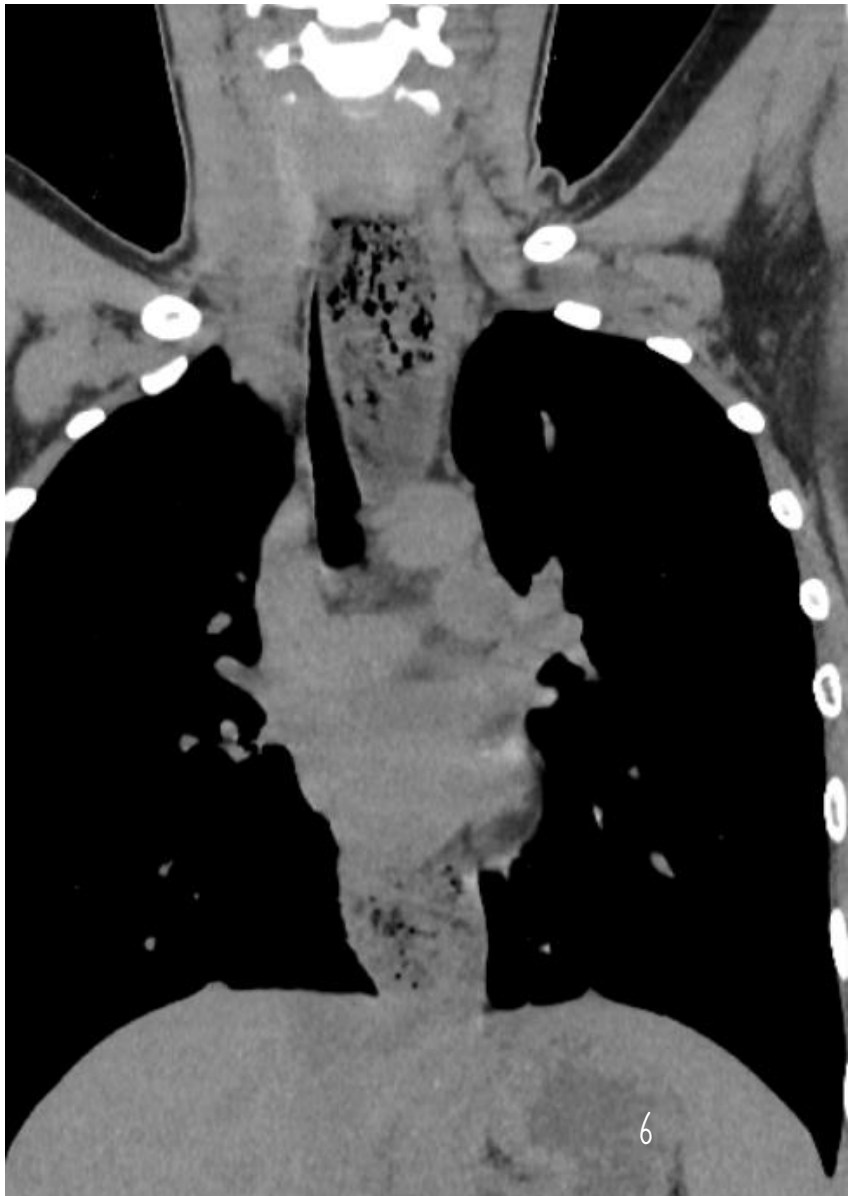

TDM cervico-thoracique

ENDOSCOPIE OESOPHAGIENNE

- Mégaoesophage
- Cardia en place
- Evacuation d’un bézoard alimentaire oesophagien

TRANSIT OESO-GASTRO-DUODÉNAL

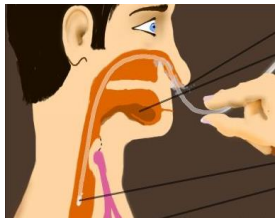

MANOMETRIE OESOPHAGIENNE



Normale

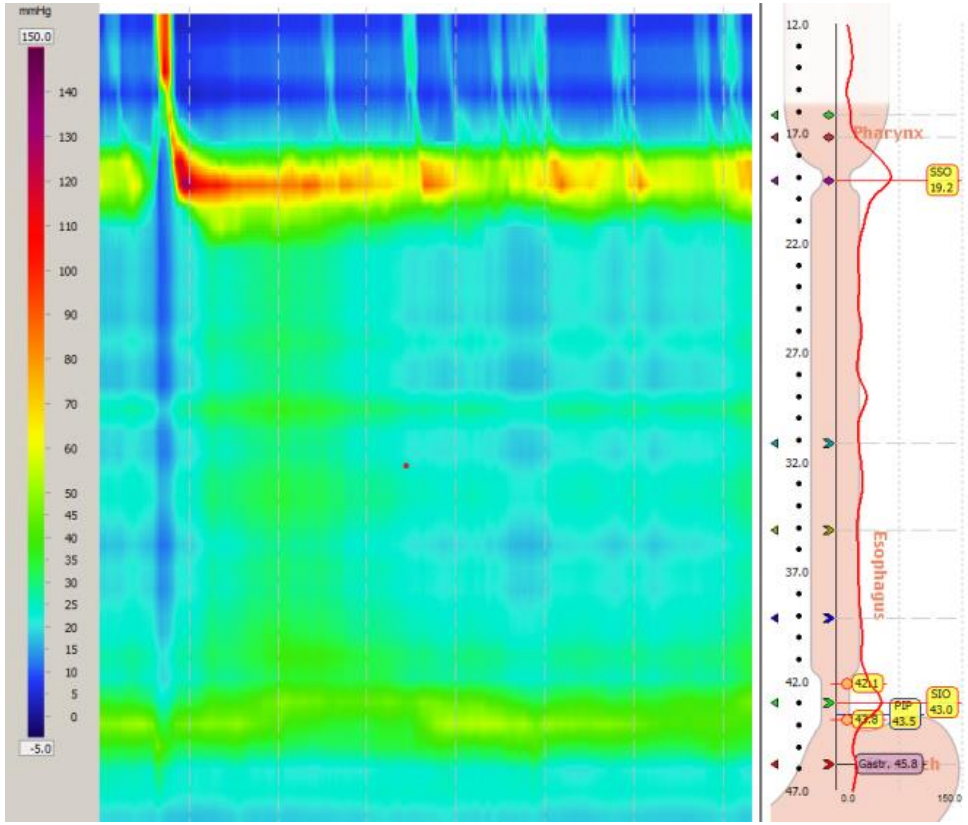

En faveur d'une achalasie de type 2

PRISE EN CHARGE

- Chirurgicale : myotomie de Heller

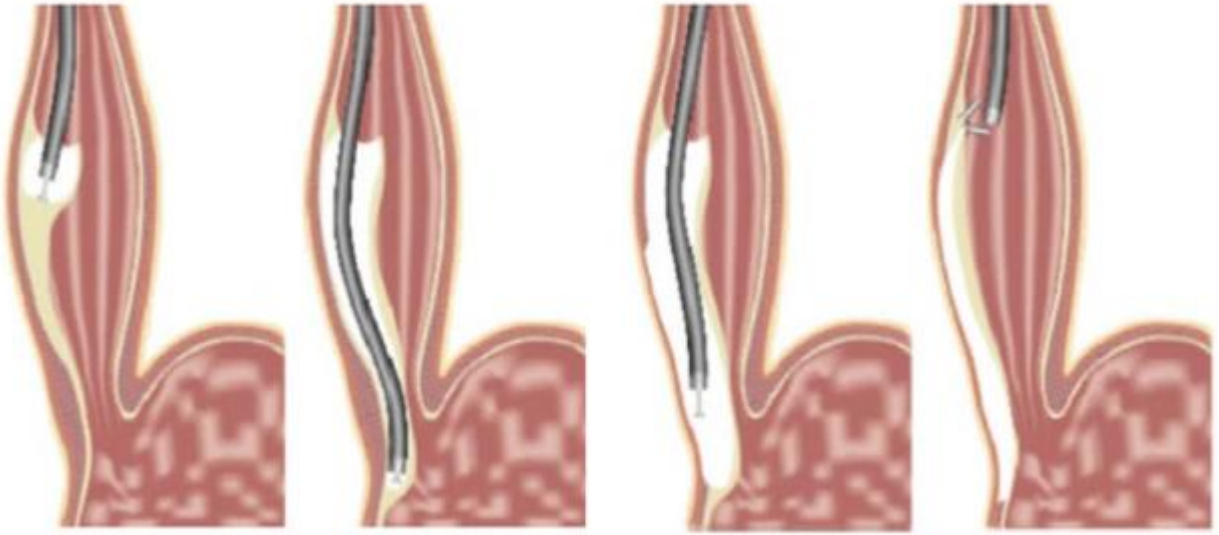

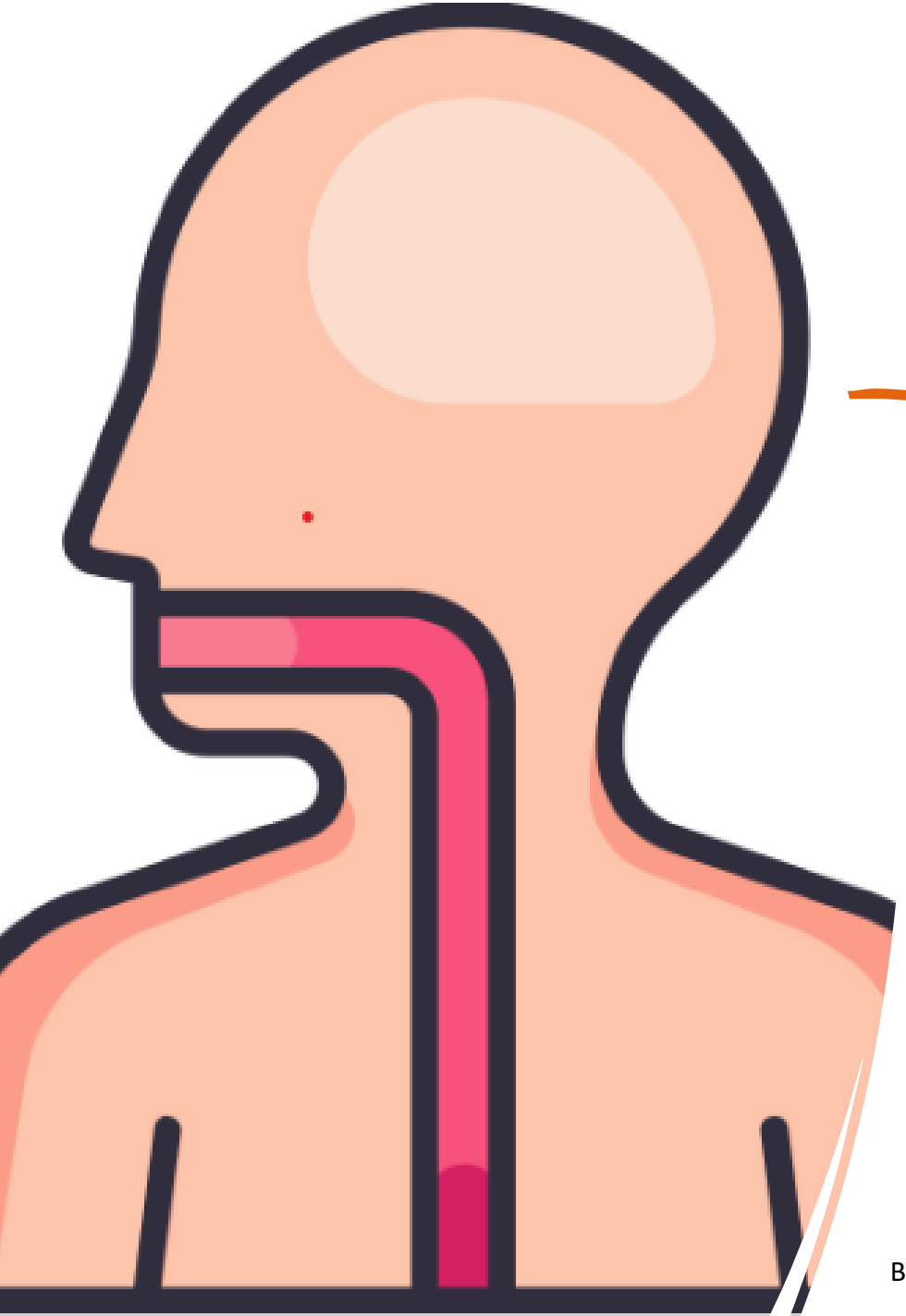

L'ACHALASIE

- Définition : trouble de la motilité de l'œsophage et une relaxation insuffisante du sphincter inférieur de l'œsophage
- Physiopathologie : disparition des neurones myentériques qui coordonnent le péristaltisme œsophagien et le relâchement du SIO
- Incidence : 0-18 pour 100 000 personnes par an chez les enfants

Boeckxstaens GE, Zaninotto G, Richter JE. Achalasia. The Lancet. janv 2014;383(9911):83-93.

ETIOLOGIES

Forme la plus commune est idiopathique

Etiologies secondaires :

- Infections (trypanosoma Cruzi)
- Néoplasies
- Neurologique

Maladie auto-immune fréquemment associé: Diabète de type1, l'hypothyroïdie, le syndrome de Gougerot-Sjögren et l'uvéite

1. Boeckxstaens GE, Zaninotto G, Richter JE. Achalasia. The Lancet. janv 2014;383(9911):83-93.
2. Booy JD, Takata J, Tomlinson G, Urbach DR. The prevalence of autoimmune disease in patients with esophageal achalasia: Autoimmune disease prevalence in achalasia. Diseases of the Esophagus. avr 2012;25(3):209-13.

CLINIQUE

- Dysphagie **(>90%)**
- Régurgitation d'aliments non digérés
- Complications respiratoires (toux nocturne)
- Douleurs thoraciques
- Brûlures d'estomac
- Perte de poids

>> Symptômes non spécifiques

Boeckxstaens GE, Zaninotto G, Richter JE. Achalasia. The Lancet. janv 2014;383(9911):83-93.

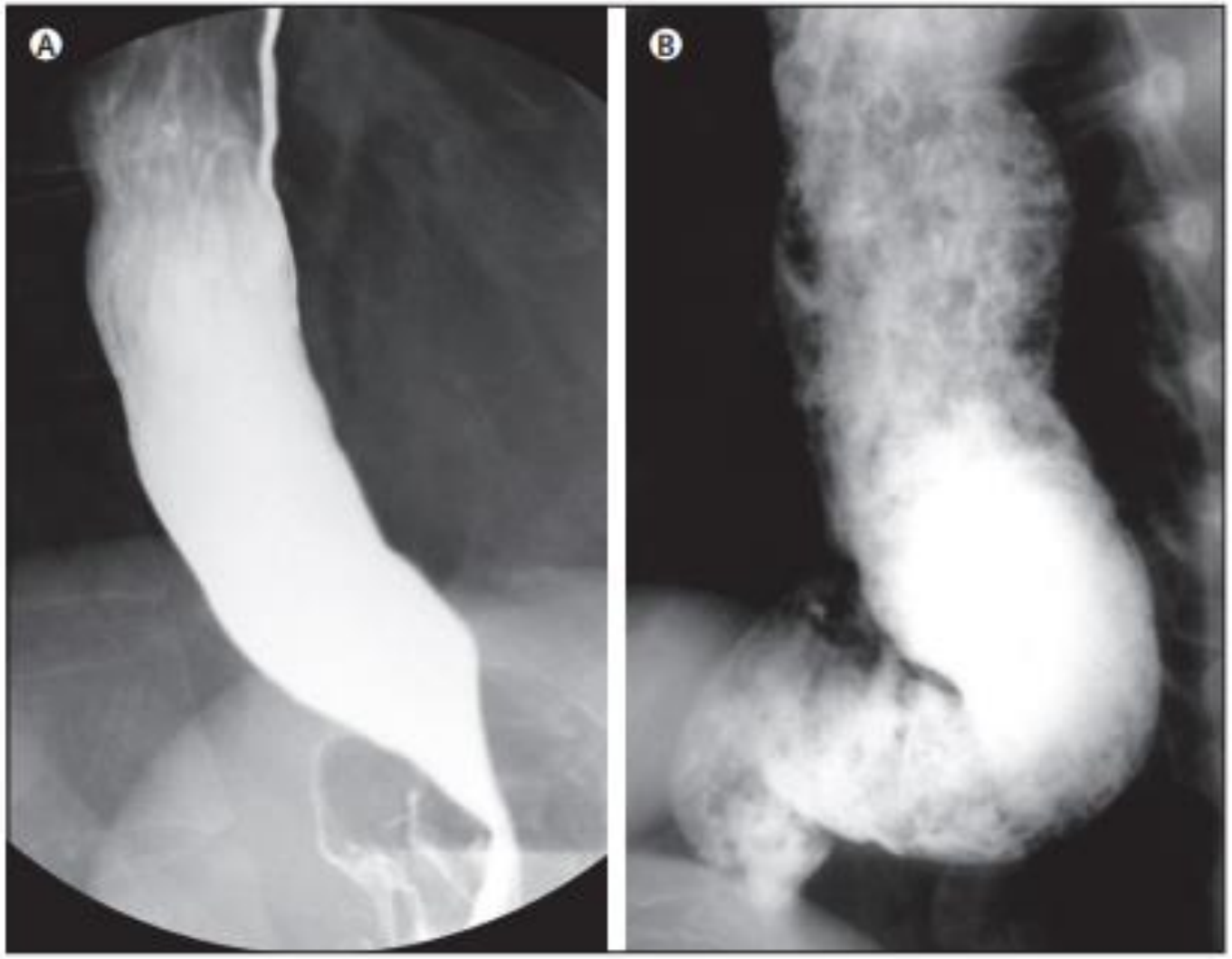

PARACLINIQUE

- Endoscopie
- Radiographie
- **Manométrie** > Gold Standard

Boeckxstaens GE, Zaninotto G, Richter JE. Achalasia. The Lancet. janv 2014;383(9911):83-93.

TRAITEMENT

- Toxine botulinique > disparition rapide des effets
- Dilatation pneumatique
- Chirurgical : Myotomie de Heller par laparoscopie/Myotomie endoscopique per-oral

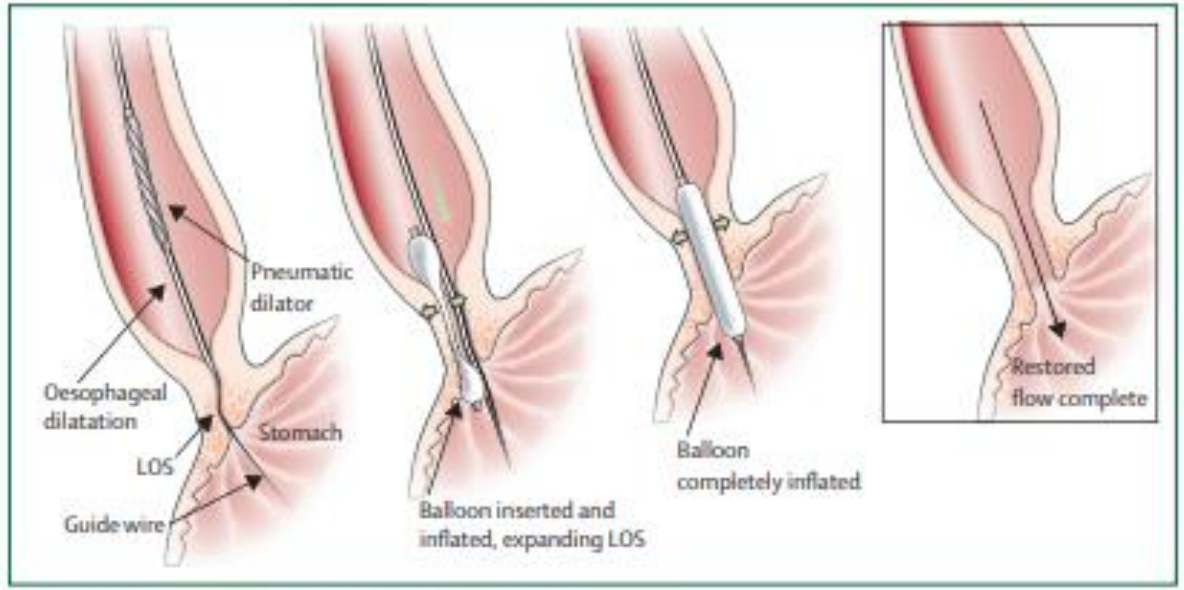

Figure 4: Pneumatic dilatation with the Rigiflex system

Boeckxstaens GE, Zaninotto G, Richter JE. Achalasia. The Lancet. janv 2014;383(9911):83-93.

CONCLUSION

- Diagnostic rare
- Association avec des maladies auto-immune (DT1)
- Y penser devant une dysphagie avec régurgitation et perte de poids, symptômes peu spécifiques
- Manométrie fait le diagnostic

FACULTÉ DE MÉDECINE
MONTPELLIER-NÎMES
DEPUIS 1220

MERCI

MONTPELLIER
CHU
CENTRE HOSPITALIER UNIVERSITAIRE

JUP
JOURNÉES D'URGENCES PÉDIATRIQUES