Casserole et pépite pour les Journées d'Urgences Pédiatriques

5-10-2024

Dr Gaëlle TOURNIAIRE
Pédiatre aux urgences de Montpellier,
CHU Lapeyronie

Ambre, petite fille de 6 ans 1/2

- Arrive en vacances dans les gorges du Tarn
- Le 31/07 à 9h : douleurs abdominales intenses
- Pas de contexte de fièvre, tousse un peu depuis 1 jour
- Consultation dans un CH vers midi
- Atcd : CCH

Dans le centre périphérique

- T° à 38°C – TA normale 11/6 – FC 146/ min – Sat 98%

- **Examen clinique** :
  - GCS 15 , teint pale
  - Eupnéique
  - Marbrures des MI
  - Douleurs abdominales diffuses, contracture abdominale
  - Reste de l'examen clinique normal

Dans le centre périphérique

Quel a été leur prise en charge ?

- Remplissage vasculaire
- Réalisation d'une échographie abdominale
- réalisation d'un scanner abdominal
- Antibiothérapie IV probabiliste
- Mutation vers le CHU le plus proche; ils ne s'occupent pas de la pédiatrie

Dans le centre périphérique

- **Remplissage vasculaire à 10 cc/kg >>> FC à 125/min**
- **Réalisation d'une échographie abdominale : SP**
- ~~réalisation d'un scanner abdominal~~
- ~~Antibiothérapie IV probabiliste~~
- **Mutation vers le CHU le plus proche**

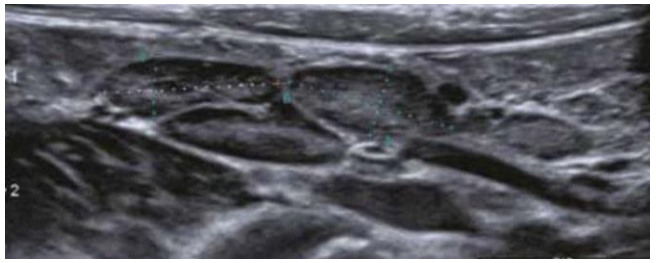

Du centre périphérique vers le CHU

- Transfert par ambulance au CHU pour tableau de sepsis sévère sans point d'appel.

- Antalgie par paracétamol, Spasfon puis Nubain IV
- Apparition d'une fièvre à 40°C , débâcle diarrhéique vers 15h
- **Bilan sanguin** (à H4 du début de la fièvre)
  - CRP et PCT négatives
  - NFS normale, iono normal, lactates à 2,2 mmol/L

A l'arrivée au CHU vers 20h

- Asthénique
- Fébrile à 39,5°C – FC 131/min – sat 94%
- Pas de marbrures, extrémités chaudes
- Oxygéno-dépendante à 1L/min pendant le transfert
- Blockpnée, discrète toux grasse, pas de signes de lutte
- Ronchi et crépitants, tachypnéique
- Abdomen douloureux dans son ensemble, non dépressible

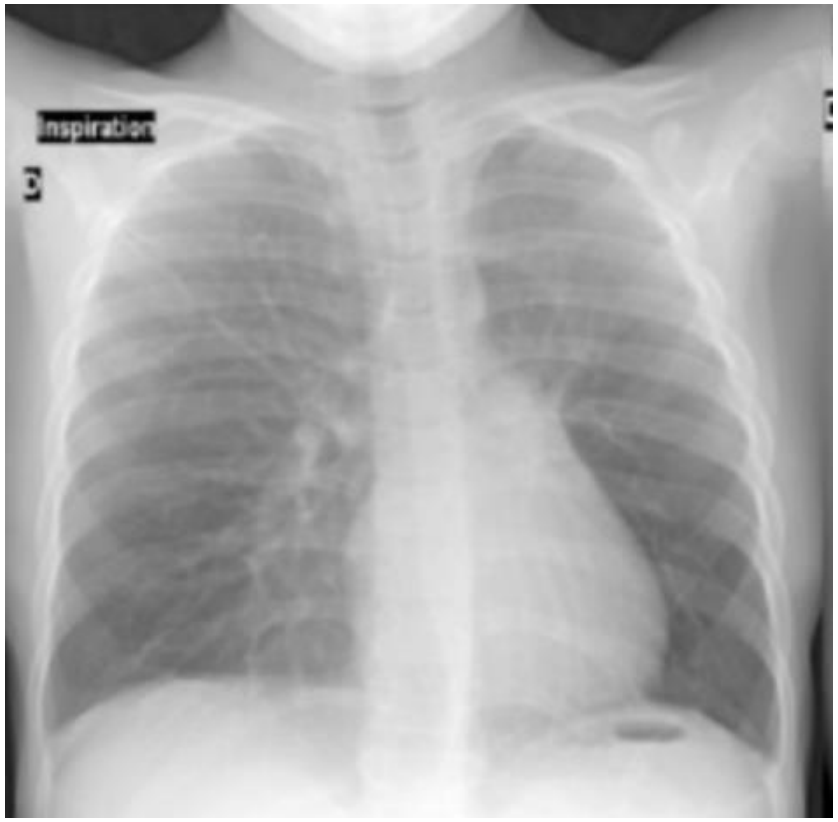

Au CHU

- Amélioration après 3 aérosols de Ventoline
- Corticothérapie à 2 mkj
- Hydratation IV par PG5%

- ***EN CCL : une première crise d'asthme fébrile avec fièvre mal tolérée ?***

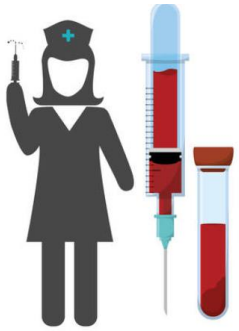

Mutation à l'UHCD

- A mangé et bu
- Disparition de la blockpnée, meilleur état général
- Radio thorax : normale, pas de foyer
- Se plaint toujours d'une douleur abdominale

A l'UHCD

- Appel de la puéricultrice de l'UHCD à 5h du matin
  - Ambre « ne sent pas bien », pâle
  - TA 8/2 – tachycarde 150/min
  - Fébrile à 39°C
  - Se plaint de douleurs abdominales intenses, pas de nouvelle diarrhée
  - Un épisode de vomissement
  - A l'examen : météorisme, tympanisme à la percussion, contracture généralisée

Prise en charge

PRISE EN CHARGE ?

- Mise en place d'une ATB IV probabiliste
- Bilan sanguin avec hémocultures, GDS, lactates
- Scanner abdominal comme 1e échographie normale
- Nouvelle réalisation d'une échographie abdominale
- Remplissage vasculaire
- Appel à un ami

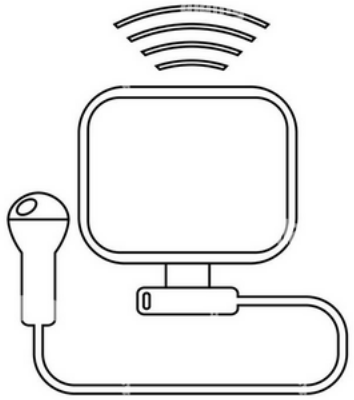

Prise en charge

PRISE EN CHARGE ?

- **Mise en place d'une ATB IV par Cefotaxime – Amiklin – Metronidazole**
- **Bilan sanguin avec hémocultures, GDS, lactates**
- ~~Scanner abdominal comme 1e échographie normale~~
- **Nouvelle réalisation d'une échographie abdominale**
- **Remplissage vasculaire**
- **Appels : du radiologue, du chirurgien, de l'anesthésiste de garde**

A l'UHCD

- Echo abdominale :
  - Péritonite généralisée
  - Appendice difficilement visualisée
  - Pas de diverticule de Meckel visualisé
  - syndrome occlusif fonctionnel en FID

PEC au bloc opératoire

- PEC CHIR : Appendice subnormal, épanchement purulent prélevé
- Mise sous noradrénaline, nouveau remplissage vasculaire
- CRP 80 mg/l à H12 de la fièvre
- Lactates à 4,9 mmol/L
- Hémoculture positive à Streptocoque A
- Liquide péritonéal positif à S. pyogenes du groupe A

- Après identification du germe :
- **Amoxicilline** 150 mkj + **Clindamycine** 30 mkj pendant **15 jours**.

- **En conclusion** : choc septique à Streptocoque A compliquée d'une péritonite médicale
- Pas de porte d'entrée retrouvée :
  - ETT normale
  - Echo pelvienne : pas de CE intravaginale

Infections sévères à Streptocoque A

- CG+
- Bactériémie à Strepto A > origine : peau et tissus mous
- Enfants : 1-3/ 100 000 par an, augmentation des cas fin 2022 en Europe
- Sources de bactériémie :

  infection de la peau

  pharyngite et infection ORL
- Possibles facteurs prédisposants

Infections sévères à Streptocoque A

- Tableaux cliniques très variés !
  - Cellulite
  - Adénopathies
  - Arthrite septique
  - Myosite
  - Osteomyélite
  - Pneumopathie
  - Méningite
  - Péricardite
  - Fasciite nécrosante
  - ….

Infections sévères à Streptocoque A

- Evolution clinique : fulgurante
- Complications :
  - CIVD
  - Insuffisance hépatique
  - Sd choc toxinique
  - Choc septique
  - Détresse respiratoire
  - Insuffisance rénale

Take home messages

- Une détresse respiratoire n'est pas toujours une crise d'asthme en pédiatrie
- Un abdomen contracturé avec une échographie abdominale est toujours suspecte
- Infections strepto A sont graves et variés, dont la péritonite médicale peut être un des tableaux cliniques
- Mortalité : 2-8%
- **Traitement** : PENI A + CLINDA