Epistaxis

Bilan, Prise en charge, Indication de chirurgie

JUP
JOURNÉES D'URGENCES PÉDIATRIQUES

Dr Yohan Gallois
Praticien Hospitalier – ORL Pédiatrique
Hôpital Pierre Paul Riquet – Hôpital des Enfants
CHU Toulouse

ORL Toulouse-Purpan

CHU TOULOUSE

wooclap

Session JUPORL

Déclaration de conflit d'intérêt

- Je n'ai aucun conflit d'intérêt à déclarer au sujet de cette présentation

- A part peut-être quelques croissants et chocolatines avec des membres des équipes de pédiatrie

wooclap

Session JUPORL

Définition et épidémiologie

- Epistaxis = Saignement de la fosse nasale ou du cavum
  - Extériorisé par le nez et/ou la bouche

- Causes multiples
  - Causes spécifiques à l'enfant
  - Causes selon l'âge : avant 2 ans / après 2 ans
  - Importance du contexte

- Plus fréquent que chez l'adulte
  - Adulte : 10% de la population
  - 0 à 5ans : 35%
  - 6-10 ans : 56%
  - 11-15 ans : 64%

Par traumatisme direct d'une tâche vasculaire

- Plus fréquent par temps froid et sec

O. H. Shaheen, "Epistaxis," in Scott Brown's Otolaryngology,A. G. Kerr and J. Groves, Eds., pp. 272–282, Butterworths, London, UK, 1987
B. Petruson, "Epistaxis in childhood," Rhinology, vol. 17, no. 2, pp. 83–90, 1979
M. Volk, Epistaxis, in Pediatric Otolaryngology, American Academy of Pediatrics 2012

Vascularisation de la fosse nasale

Carotide interne

Artères ethmoïdales antérieure et postérieure

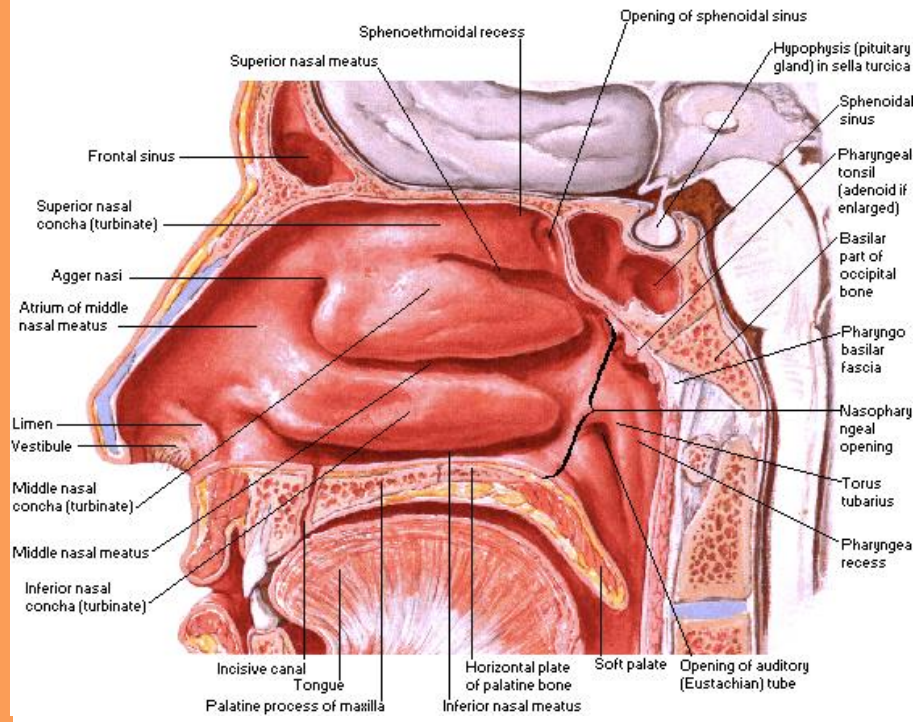

Tâche vasculaire
(Plexus de Kiesselbach)

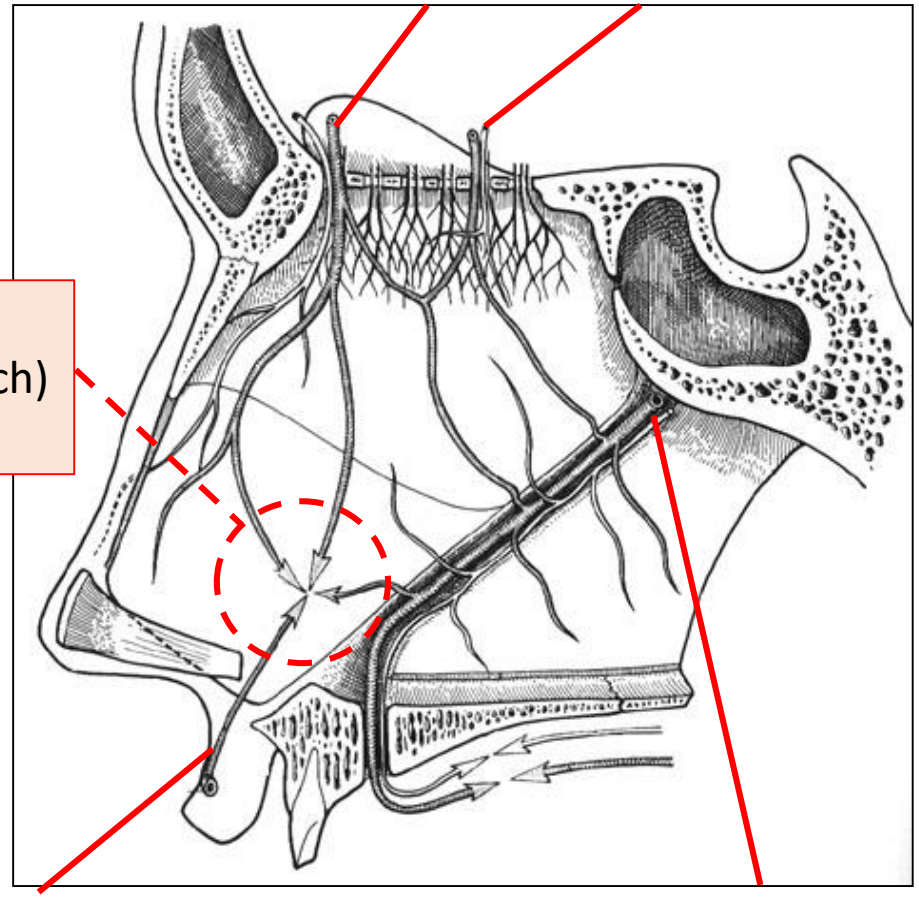

Carotide externe

Artère faciale

Artère sphéno-palatine

- *Atlas Netter d'Anatomie Humaine 8° éd.*
- *Cahier d'Anatomie ORL 4° éd., Legent et al.*

Vascularisation de la fosse nasale

Dilatation de la tâche vasculaire

- Cause la plus fréquente
- Favorisée par traumatisme digital
- Bon contrôle par compression bidigitale
  - 10 minutes
- Accessible à une cautérisation en consultation par du Nitrate d'Argent
  - Intérêt du protoxyde d'azote
- Si échec : cautérisation bipolaire

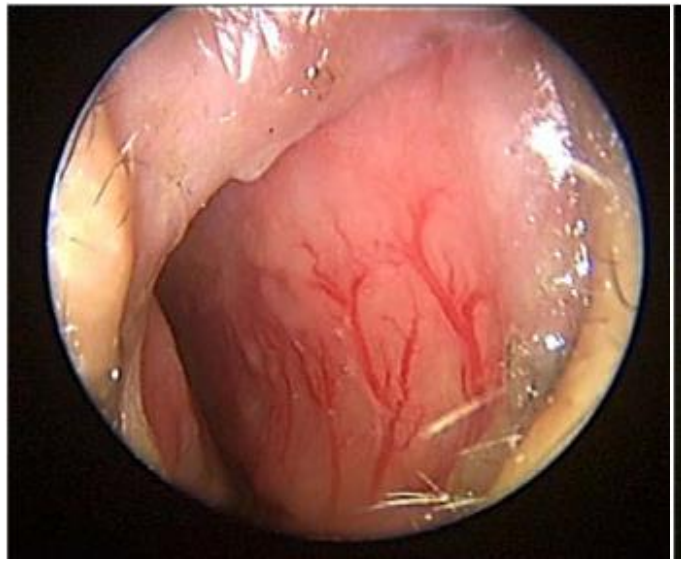

Tâche vasculaire dilatée

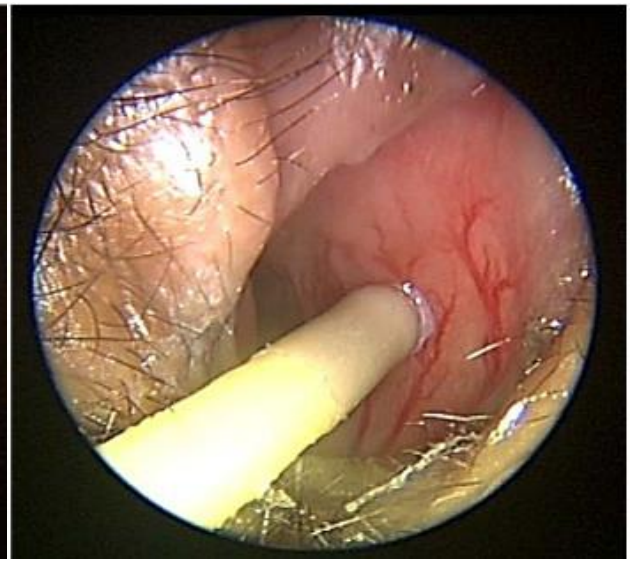

Cautérisation au nitrate d'argent

- Attention, la présence d'une tâche vasculaire dilatée ne permet pas d'éliminer un autre diagnostic

Open access atlas of otolaryngology, head & neck operative surgery.
Traitement des epistaxis de l'enfant, Richard Nicollas
http://campus.cerimes.fr/orl/cycle3/epistaxis-enfant.pdf

Gravité de l'épistaxis elle-même

Trouble de l'hémostase

Traitement anticoagulant, antiagrégant

+ Signes de choc hémorragique

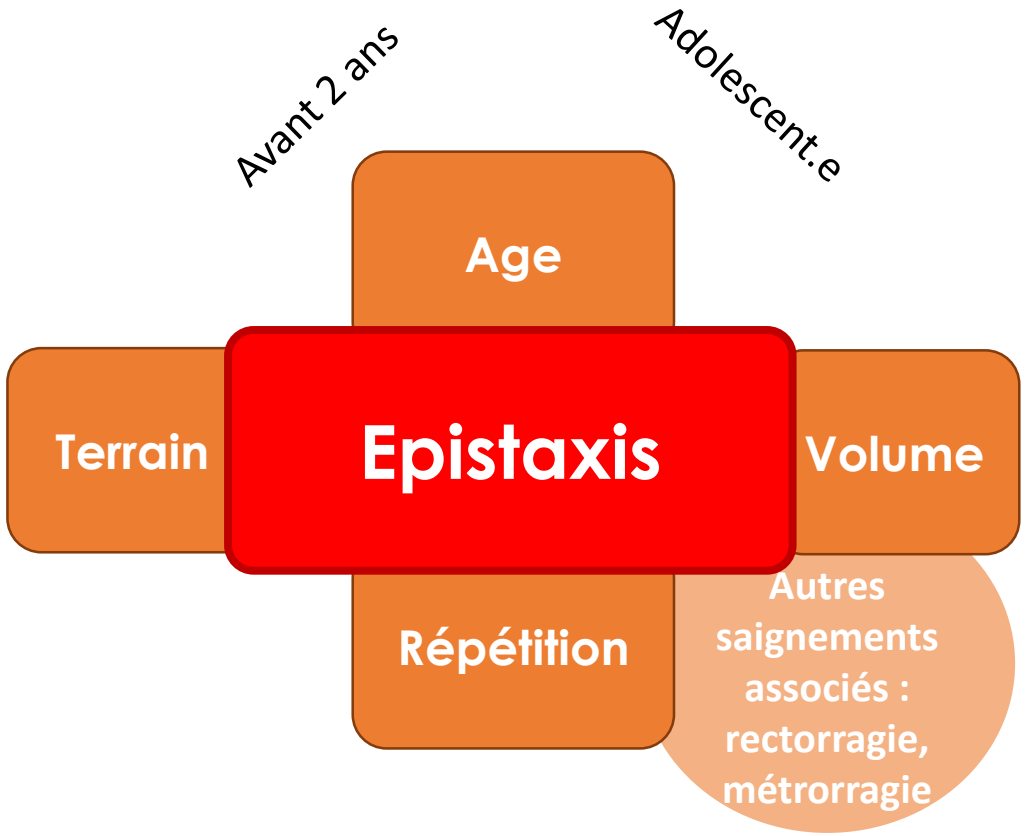

Fréquence : quotidien, hebdomadaire, mensuel…

Souvent, inquiétude parentale>Volume

Gravité de l'étiologie

Signes fonctionnels en rhinologie : ADORES (Pr De Gabory)

	Rhinite allergique	Tâche vasculaire	Tumeur endonasale	Trouble hémostase Pathologie générale
Anosmie	Souvent	Non	Unilatérale	Non
Douleurs	Non	Non	±	Non
Obstruction nasale	**Bilatérale**	**Non**	**Unilatérale**	**Non**
Rhinorrhée	Claire	Non	±	Non
Eternuements	En salve	Non	Non	Non
Saignement	**Non**	**Unilatéral**	**Unilatéral**	**Bilatéral**

Bien sûr, c'est schématique, souvent le caractère unilatéral est difficile à démontrer et la rhinite peut s'ajouter à d'autre problème

Contrôle de l'épistaxis simple

- En cas de nouveau saignement
  - Mouchage / DRP
  - Pression bi-digitale 10min en antéflexion
  - Glace sur la tête, glace sur le front
  - Traitement d'appoint par pommade
  - Si nécessaire, mèches individuelles sur prescription
  - Possibilité d'instillation d'adrénaline intranasale
  - **Ac. Tranexamique** per os 10mg/kg/jour

- Pour prévenir un nouveau saignement
  - Cautérisation au Nitrate d'Argent

Contrôle de l'épistaxis à la phase aiguë

Inefficacité de la compression bidigitale

Mèche

Base

Compresse hémostatique résorbable



Tulle gras

Matrice hémostatique

Si échec de la mèche ou facteur de risque hémorragique

Sonde à double ballonnet

Sonde urinaire

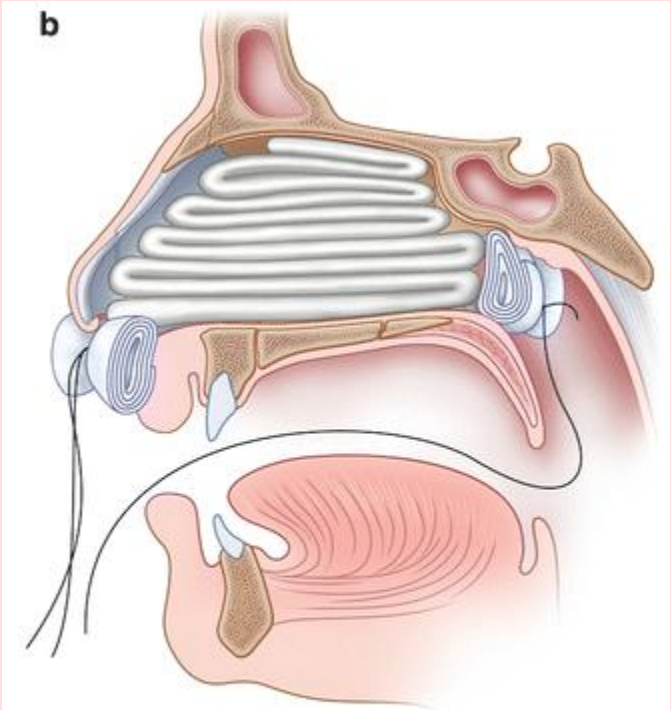

Tamponnement nasal antéro-postérieur

Si échec des autres mesures

Contrôle de l'épistaxis à la phase aiguë

Un bon méchage….

Dr De Bonnecaze

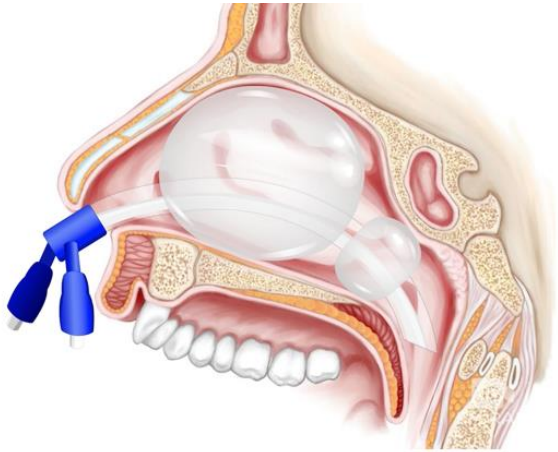

Et en cas d'échec par les méchages?

Si trouble de l'hémostase :

- Discuter arrêt des TTT
- Mèches résorbables
- Embolisation

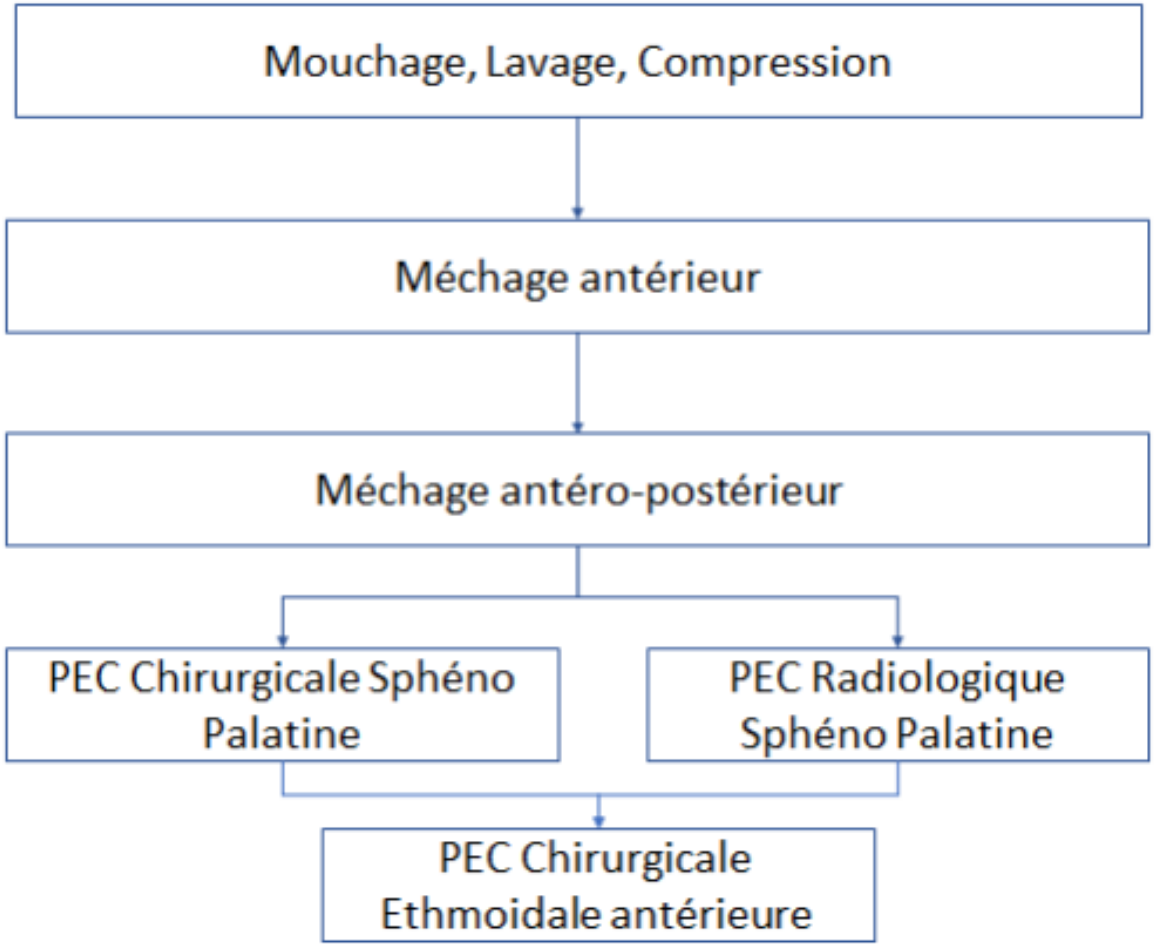

Contrôle de l'épistaxis en cas d'échec

Radio-embolisation

- Après angiographie
- Embolisation du territoire présentant un saignement actif (« blush »)
- Contre indiqué si saignement du territoire carotidien interne
  - Risque AVC et occlusion de l'artère centrale de la rétine

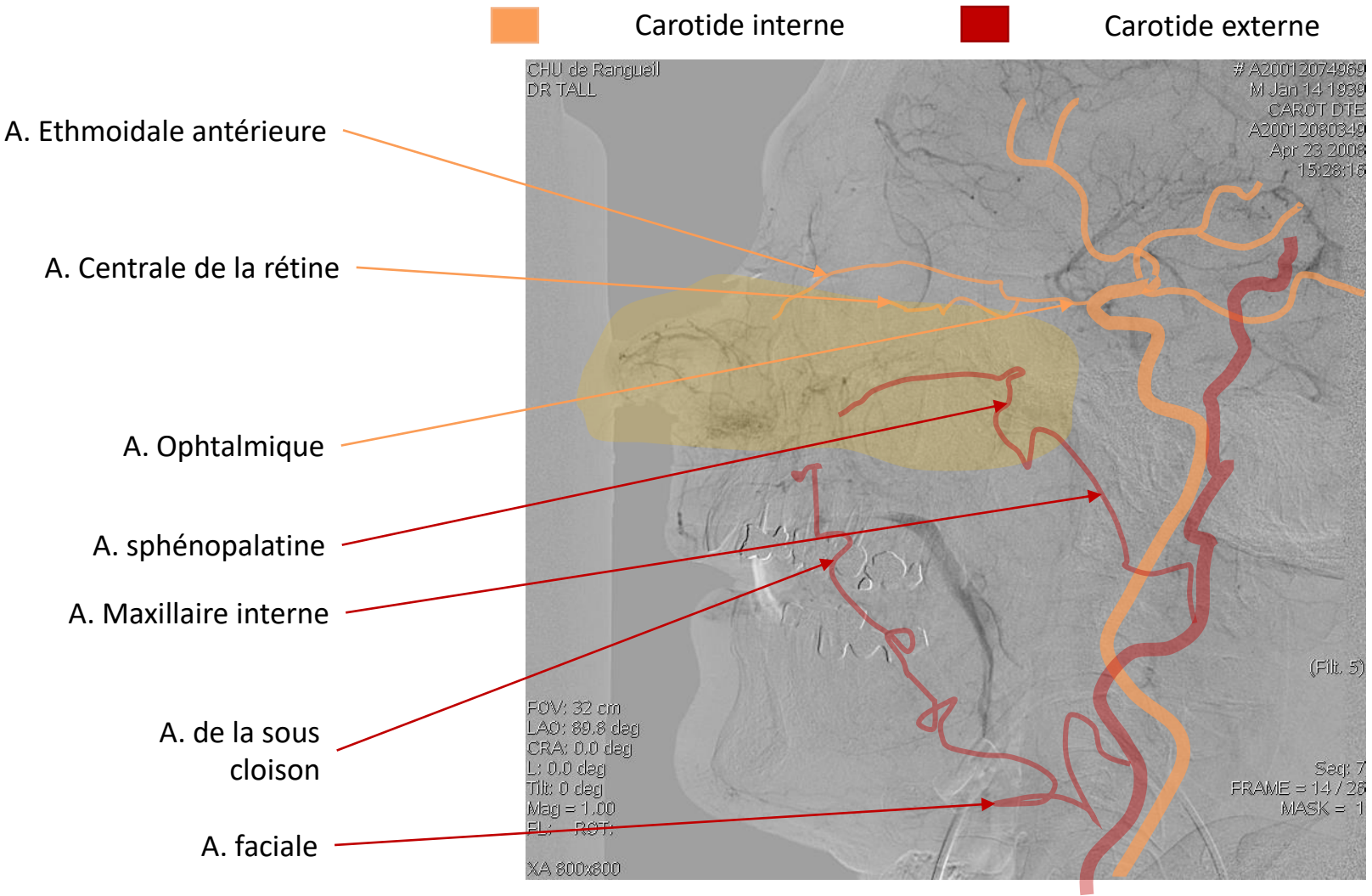

Contrôle de l'épistaxis en cas d'échec

Artère Ethmoïdale antérieure

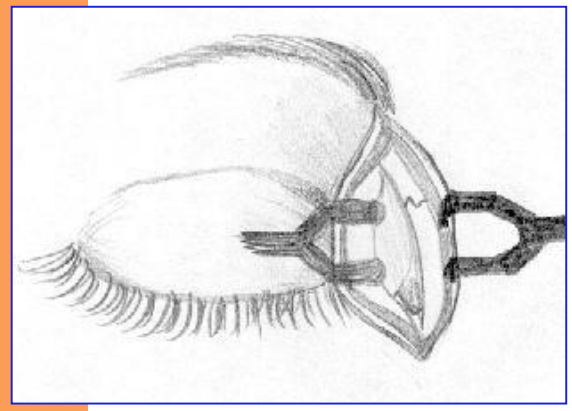

Voie paracanthale interne

Dr Pankaj Srivastava
Youtube

Artère sphénopalatine

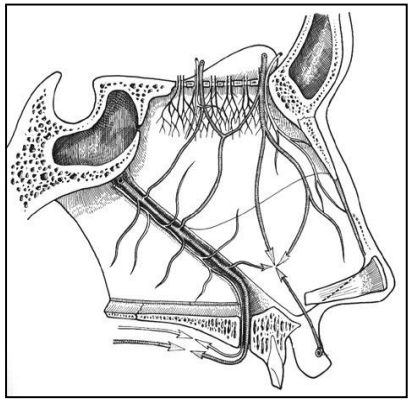

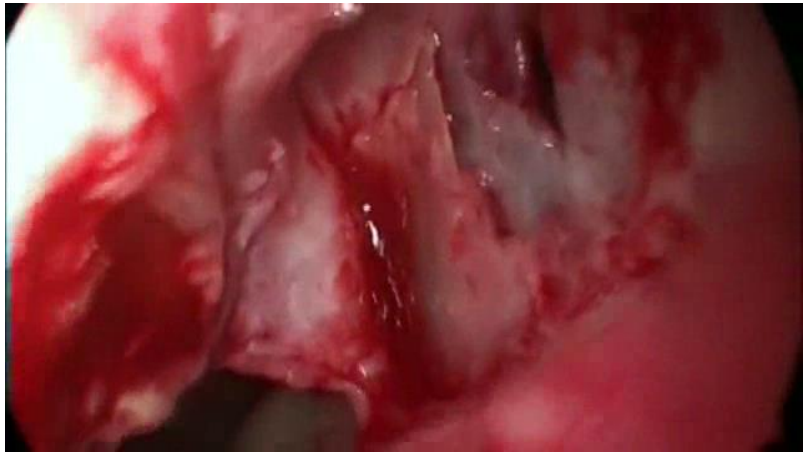

Dr Gabriel Trinidad Ruiz
Youtube

Mise en application : Cas n°1

- Vous rencontrez un jeune garçon de 12 ans pour épistaxis
- Il n'a pas d'antécédent
- Il saigne des 2 côtés mais cela commence toujours à droite, du côté où il a le nez bouché
- Cela dure depuis 4 mois, un peu tous les jours, avec à chaque fois un fond de verre

- Q1 : Quelle est votre hypothèse diagnostique principale?
- Q2 : Quel bilan demandez-vous?

wooclap

Session JUPORL

Mise en application : Cas n°1

- Vous rencontrez un jeune garçon de 12 ans pour épistaxis
- Il n'a pas d'antécédent
- Il saigne des 2 côtés mais cela **commence toujours à droite**, du **côté où il a le nez bouché**
- Cela dure **depuis 4 mois**, un peu tous les jours, avec à chaque fois un fond de verre

- Q1 : Quelle est votre hypothèse diagnostique principale?
- Q2 : Quel bilan demandez-vous?

➢ Bilan anatomique et du retentissement

Bilan : Retentissement

- NFS
  - Recherche d'une anémie
- Ferritinémie
  - Vérifier l'absence de carence martiale sur le saignement chronique
- Bilan d'hémostase de principe pour s'assurer de l'absence d'un trouble de l'hémostase associé
  - Plaquette, TP, TCA

Bilan anatomique : Nasofibroscopique

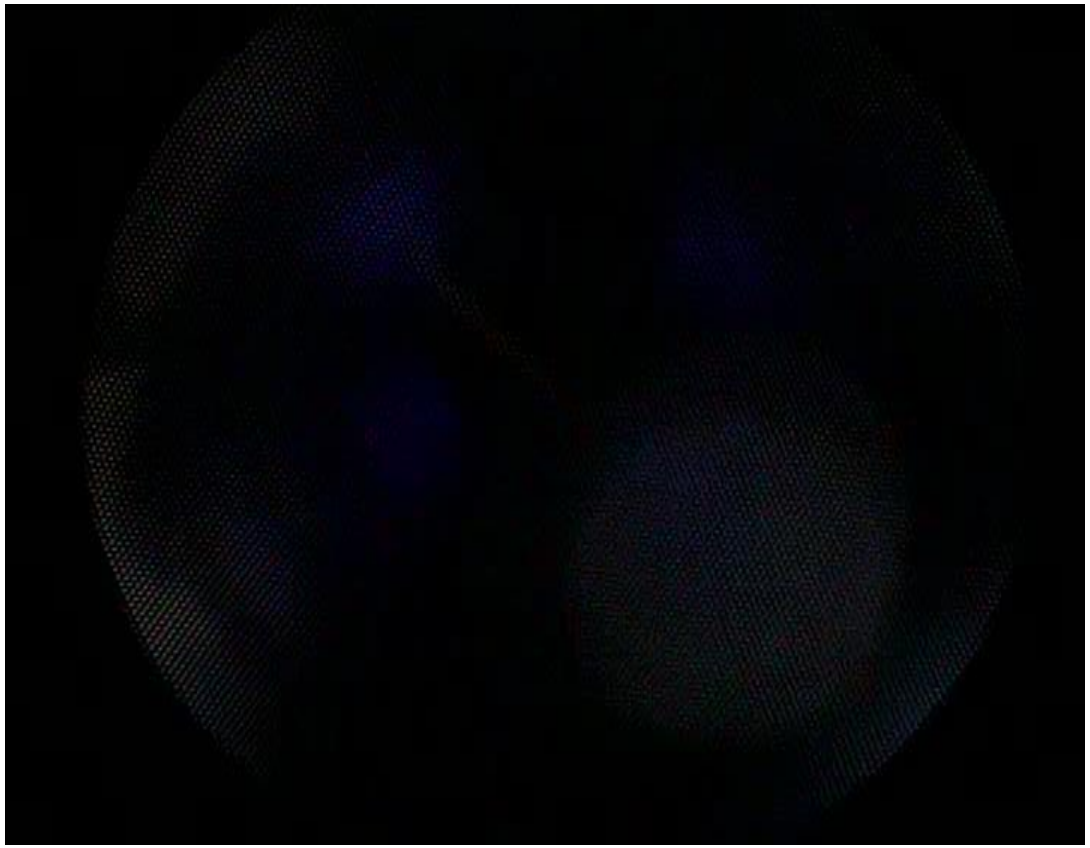

Examen du patient

Examen normal

Bilan anatomique : Imagerie

- Scanner des cavités naso-sinusiennes
- IRM Injectée (variable selon l'indication)

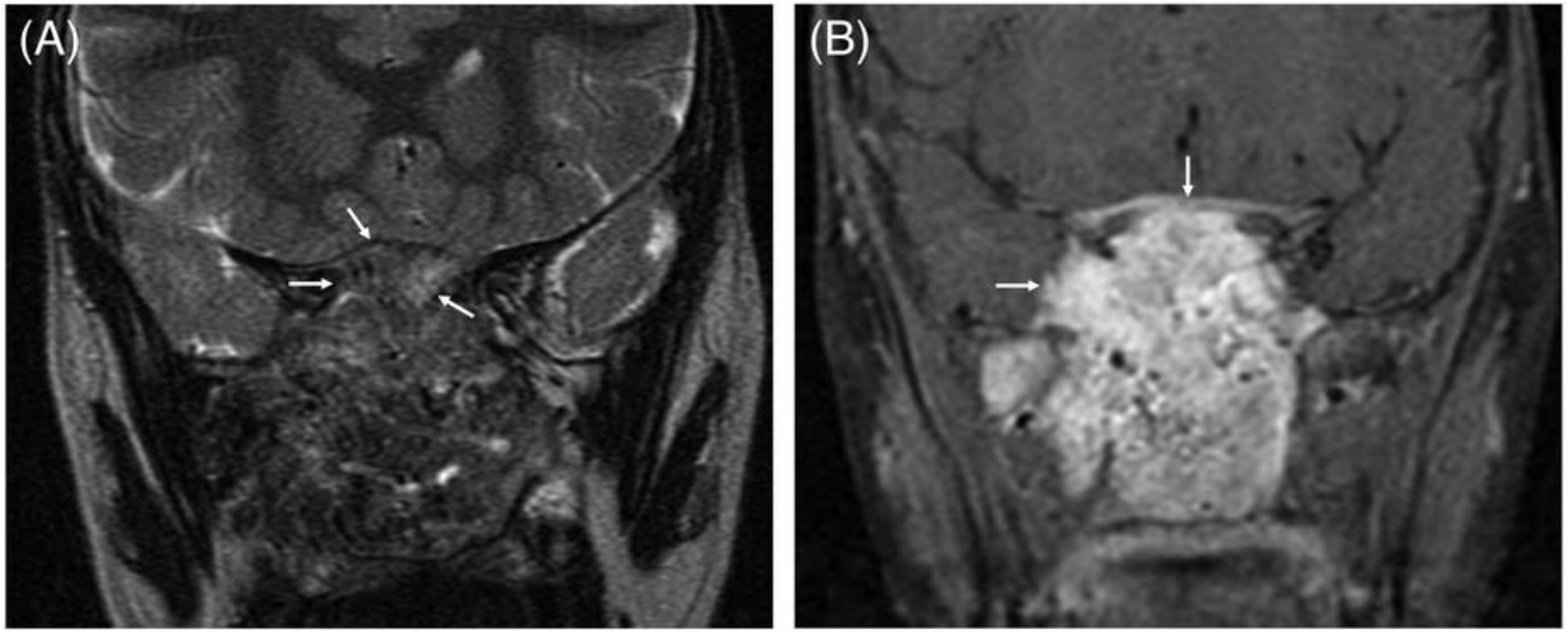

Baba et al. MRI features of sinonasal tract angiofibroma/juvenile nasopharyngeal angiofibroma: Case series and systematic review. J Neuroimaging. 2023 Sep-Oct;33(5):675-687. doi: 10.1111/jon.13116. Epub 2023 May 10. PMID: 37164909.

L'angio-fibrome nasopharyngien

- Pathologie de l'adolescent de sexe masculin
- Masse au dépend du foramen sphéno-palatin
- Tumeur vasculaire à malignité locale
- Prise en charge initiale du saignement?

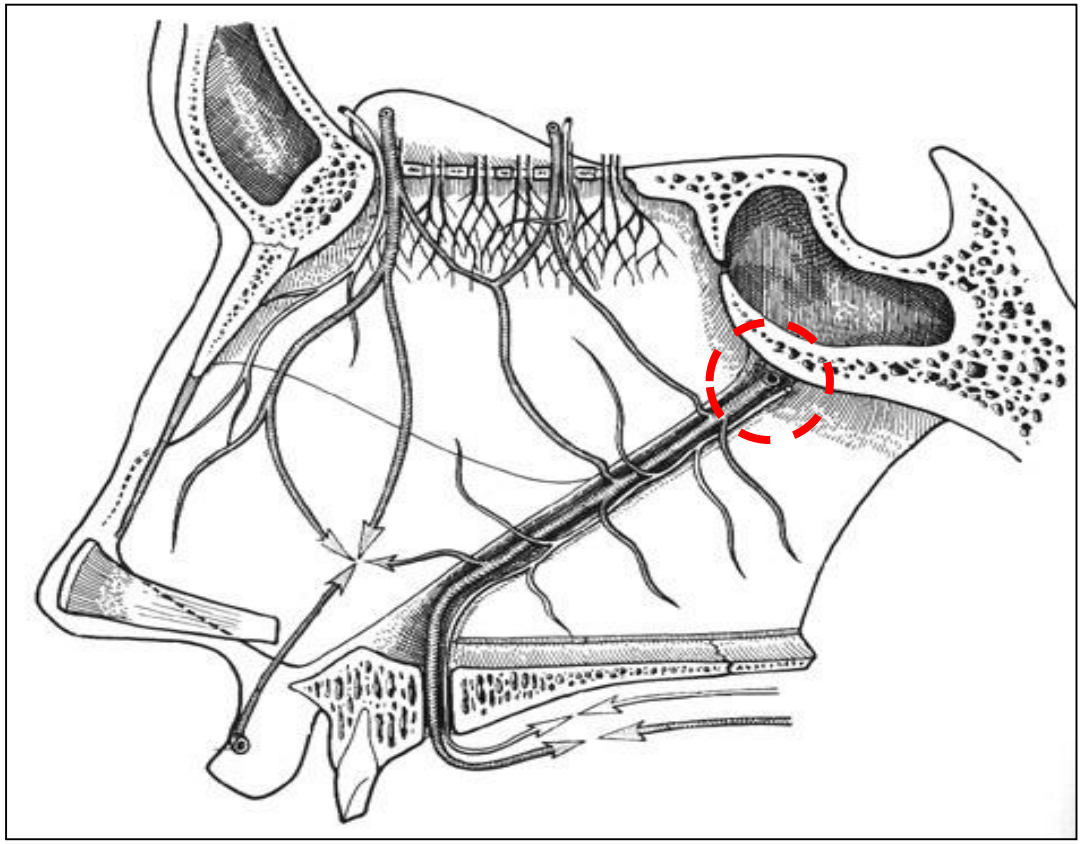

wooclap

Session JUPORL

Contrôle de l'épistaxis à la phase aiguë

Inefficacité de la compression bidigitale

Mèche

Base

Compresse hémostatique résorbable



Tulle gras

Matrice hémostatique

Si échec de la mèche ou facteur de risque hémorragique

Sonde à doubl
ballonnet

urinaire

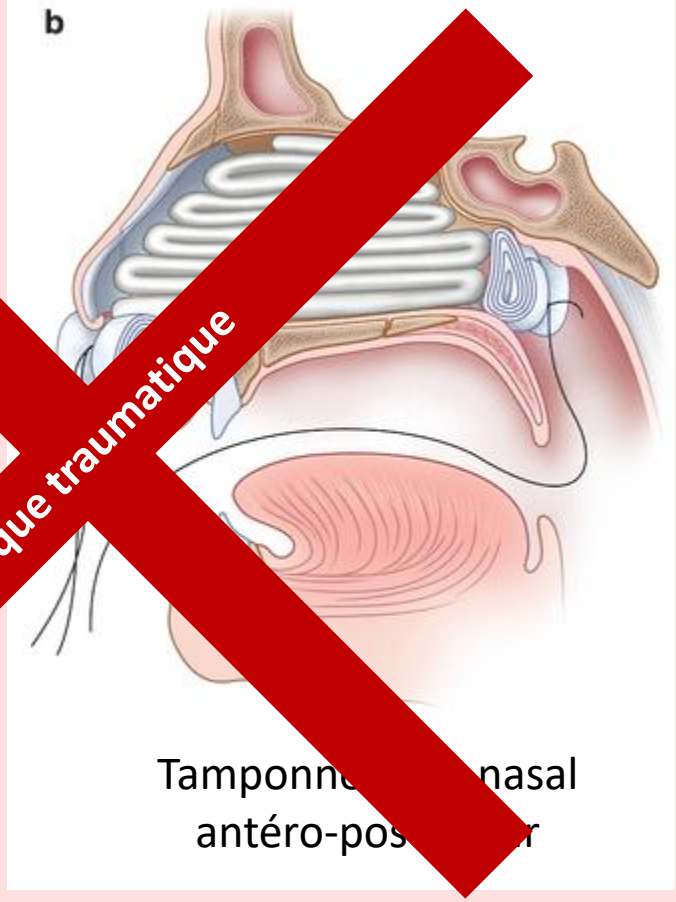

Tamponn nasal
antéro-pos r

Risque traumatique

Si échec des autres mesures

L'angio-fibrome nasopharyngien

- Prise en charge
  - Embolisation
  - Puis chirurgie d'exérèse
  - Haut risque de récidive
    - Selon l'extension et la possibilité d'une exérèse complète

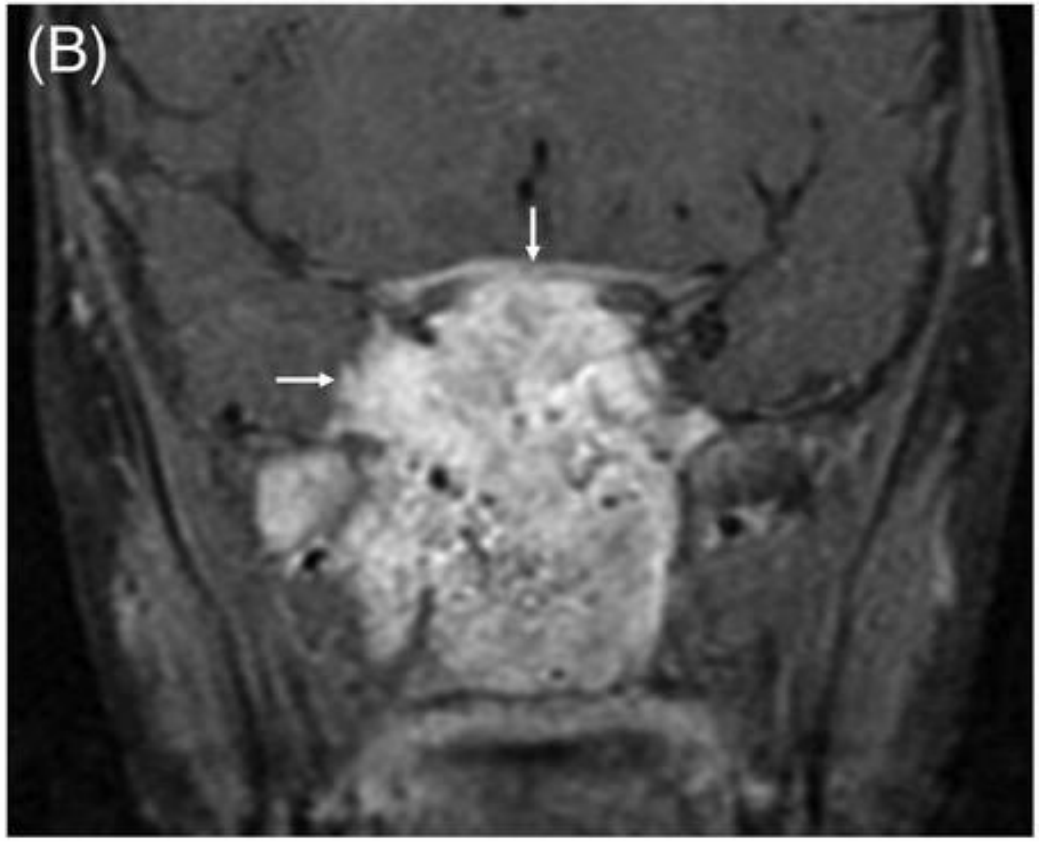

Baba et al., J. Neuroimaging, 2023

Mise en application : Cas n°2

- Vous rencontrez une jeune fille de 6 ans pour épistaxis bilatérales
- Elle n'a pas d'antécédent
- Elle a été adoptée
- Elle saigne des 2 côtés à tour de rôle, avec un bon contrôle par compression bidigitale
- On ne retrouve pas d'obstruction nasale, une rhinorrhée claire bilatérale en cas de rhinopharyngite
- Cela dure depuis 2 ans avec à chaque fois un mouchoir tâché.

- Q1 : Devant quel type de pathologie pensez-vous vous trouver?

➢ Pathologie générale

wooclap

Session JUPORL

Mise en application : Cas n°2

L'examen retrouve des télangectasies multiples endobuccales et endonasale.

Q2 : Quel est votre diagnostic?

Maladie de Rendu-Osler

- Maladie génétique

- =Télangiectasie hémorragique familiale
  - Gênes ENG ou ALKI
  - Télangiectasies multi-viscérales et notamment au niveau du nez et de la cavité buccale

- Gravité liée aux saignement viscéraux

https://www.realites-pediatriques.com/maladies-genetiques-a-debut-pediatrique%E2%80%89-maladie-de-rendu-osler/

wooclap

Session JUPORL

Contrôle de l'épistaxis à la phase aiguë

Inefficacité de la compression bidigitale

Mèche

Base

Compresse hémostatique résorbable



Tulle gras

Matrice hémostatique

Si échec de la mèche ou facteur de risque hémorragique

Sonde à doubl
ballonnet

urinaire

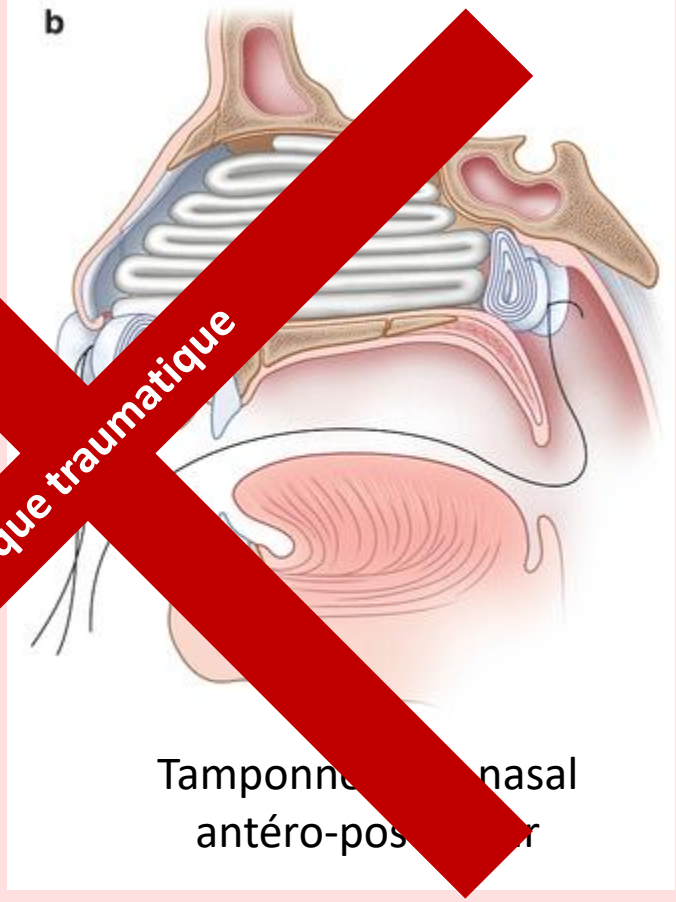

Tamponn nasal
antéro-pos r

Risque traumatique

Si échec des autres mesures

Mise en application : Cas n°2

Maladie de Rendu-Osler

PNDS Maladie de Rendu Osler, HAS, Août 2024

- Privilégier des systèmes résorbables
- Graisser les fosses nasales pour limiter la dessication muqueuse

- Autres traitements des épistaxis :
  - Occlusion nasale
  - Bevacizumab.

https://www.realites-pediatriques.com/maladies-genetiques-a-debut-pediatrique%E2%80%89-maladie-de-rendu-osler/

Contrôle de l'épistaxis en cas de pathologie générale

- M. Rendu-Osler
- M. De Willebrand / Hémophilie
- Anticoagulant / Anti Agrégant
- PTI
- Hémopathies, CIVD

- Objectif : Être le moins traumatique possible
- Si possible : Corriger le trouble hématologique

- Pour la Maladie de Rendu Osler : chapitre spécifique sur les épistaxis dans le PNDS

Mise en application : Cas n°3

- Vous rencontrez une jeune fille de 8 ans pour épistaxis brutales gauches récidivantes depuis 2 semaines, évaluée à chaque fois entre un verre et un bol en 3 minutes.
- Les épisodes s'arrêtent spontanément rapidement ± Compression
- Elle n'a pas d'antécédent ni d'argument pour un trouble de l'hémostase
- Il y a 3 semaines elle a percuté une arbre en jouant, avec une épistaxis qui s'était vite tarie

wooclap

Session JUPORL

- Q1 : Quelle hypothèse évoquez-vous?

➢ Lésion fracturaire de l'artère ethmoïdale antérieure gauche

Mise en application : Cas n°3

- Quelle prise en charge proposer?
  - Scanner injecté de la base du crâne
    - Repérage de la fracture et de l'artère

  - Méchage (probablement insuffisant)
  - Efficacité de la glace (vasoconstriction)
  - Souvent sonde à double ballonnet
  - Si échec : Ligature de l'ethmoïdale antérieure
    - Contre indication à l'embolisation

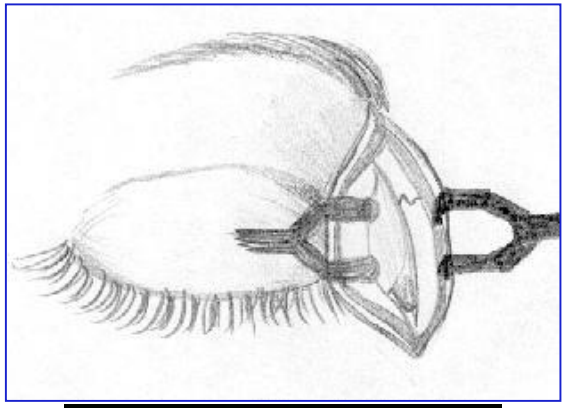

Etiologies

Nombreuses, le traumatisme digito-induit ne doit pas occulter le reste

Constitutionnelles

- Déficit en facteur de la coagulation
  - Hémophilies A et B
  - Maladie de Willebrand
- Anomalie plaquettaire
  - Thrombopathie de Glanzmann
- Malformative
  - Maladie de Rendu-Osler

Bilan biologique +++

Acquises

- Tumeurs
- Malignes
  - Rhabdomyosarcomes
- Bénigne
  - Malformation vasculaires
  - Fibrome naso-pharyngien
- Hémopathie
  - Déficit plaquettaire (Thrombopénie)
  - CIVD (Coagulation intravasculaire disséminée)
- Iatrogènes
  - Aspirine, anticoagulants

Bilan d'imagerie +++
Bilan biologique

Traumatiques

- Tâche vasculaire (Traumatisme digital)
- Traumatisme facial
- Post-chirurgie endonasale
- Traumatismes non-accidentels

Bilan d'imagerie +++ sauf tâche vasculaire évidente

Take Home Message

- Epistaxis : Rarement grave chez l'enfant
- Mais ne pas passer à côté des étiologies spécifiques et génétiques
- Bien expliquer aux parents la méthode de compression
  - Ailes narinaires, 10 minutes, tête en avant
- Prise en charge à la phase aiguë moins agressive que chez l'adulte
  - Antalgiques adaptés
  - Méchage « doux »

Box 1
Differential diagnosis of epistaxis in the pediatric population: common considerations

Primary (idiopathic) epistaxis

Secondary epistaxis
- Congenital
  - Arteriovenous malformation
  - Hemangioma
- Inflammatory
  - Wegener
  - Systemic lupus erythematosus
- Allergic
  - Allergic rhinitis
- Infectious
  - Acute or chronic rhinosinusitis
  - Upper respiratory infection
- Traumatic
  - Digital trauma
  - Septal perforation
  - Foreign body
  - Nasal instrumentation (ie, nasogastric tube, nasopharyngeal airway)
  - Nasal bone fracture
  - Septal fracture
  - Nasoorbitoethmoid fracture
- Iatrogenic
  - Medication (anticoagulants, nonsteroidal antiinflammatory drugs)
- Toxin
  - Illicit drug (snorted)
- Neoplastic
  - Rhabdomyosarcoma
  - Lymphoma
  - JNA
  - Nasopharyngeal carcinoma
- Hematologic
  - Idiopathic thrombocytopenic purpura
  - Von Willebrand disease
  - Hemophilia
- Hereditary hemorrhagic telangiectasia

Svider, P., Arianpour, K., & Mutchnick, S. (2018). *Management of Epistaxis in Children and Adolescents. Pediatric Clinics of North America, 65(3), 607–621.*

Je vous remercie de votre attention