CHU TOULOUSE

JUP
JOURNÉES D'URGENCES PÉDIATRIQUES
3 et 4 octobre 2024
NH TOULOUSE AIRPORT

Comment je prends en charge une boiterie de l'enfant?

SCANNEZ-moi!!!

Dr Guillaume Lopin
3 octobre 2024

Hôpital des Enfants

Clémentine, 17 mois

- Boiterie MID depuis 24h
- Pas de notion de fièvre ni de trauma
- Rhinopharyngite 10 jours avant

- A l'examen :
  - T°=37.3, EG conservé
  - Franche boiterie d'esquive droite
  - Limitation douloureuse de la rotation interne et de l'abduction de la hanche D

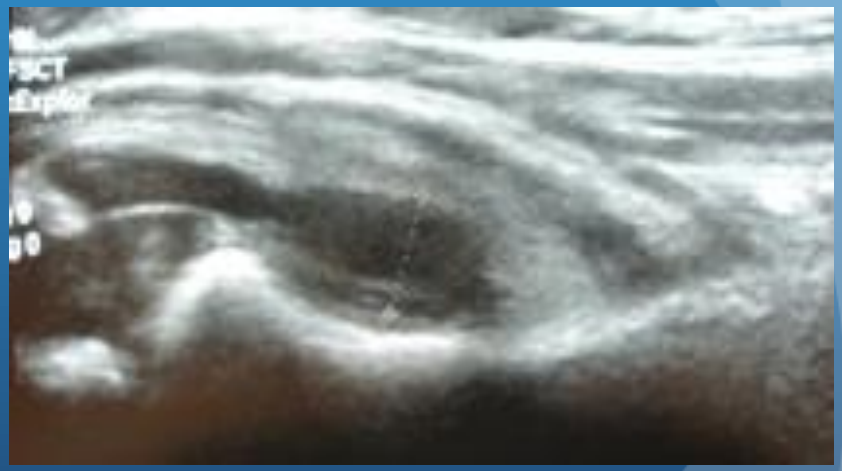

Micro CRP = 12 mg/L

Clémentine, 17 mois

Quelle prise en charge proposez-vous?

1. Ponction-lavage-prélèvements au BO sous AG, hospitalisation, AT... 0% 0
2. RAD, examen clinique et CRP de controle aux urgences 48h plus tard 0% 0
3. RAD, décharge en poussette pendant 7 jours, antalgiques, consigne... 0% 0
4. Complément d'imagerie par scintigraphie ou IRM 0% 0

Clémentine, 17 mois

J2

Dgc de SAT
(rhume de hanche)
Doliprane, advil, décharge

J4

Fièvre 38.8

Impotence fonctionnelle totale, mobilisation hyperalgique hanche D

CRP=52, GB=12G/L

Echo : majoration de l'épanchement

Arthrite septique de hanche!

Ponction-lavage sous AG => Liquide purulent

ATB IV

J6

Douleurs ++
T°38.5°, CRP=103

Arthrotomie
Fausses membranes
11 jours d'hospitalisation

M1

M4

Limitation ++ des amplitudes articulaire
Début Kiné

M22

Ostéotomie de Salter

MESSAGES

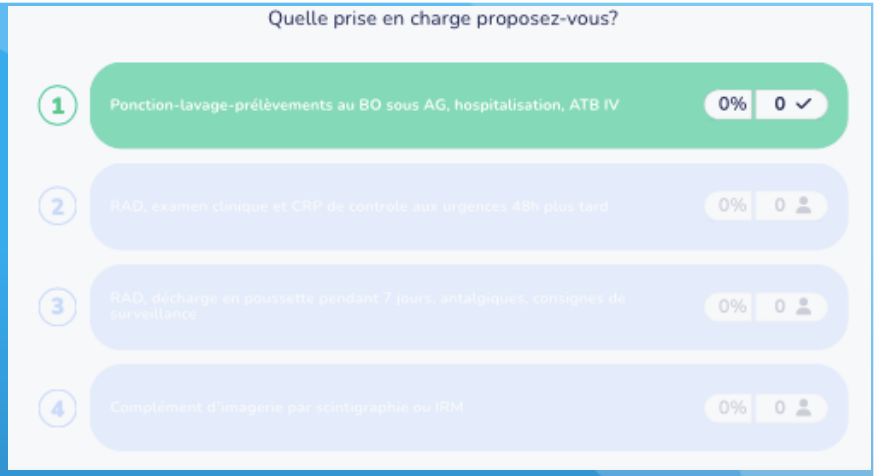

1. Dgc boiterie repose sur
   1. Examen clinique complet
   2. Examens complémentaires simples (Rx, CRP, Echo)
   3. **Connaissance des étiologies par âge+++ : <u>SAT avant 3 ans = NON!!</u>**
   4. Hantise de l'infection et de la tumeur à tout âge (douleur insomniante!)
2. L'absence de fièvre et de sd inflammatoire n'élimine pas l'IOA, surtout avant 4 ans : Kingella Kingae++
3. Boiterie < 4 ans sans autre cause évidente: IOA jusqu'à preuve du contraire
4. Ponction + lavage + ATB de tout épanchement articulaire aigu non traumatique à ces âges
5. Arthrite septique = URGENCE.

   Retard dgc => séquelles

< 3 ans

Quels sont les diagnostics envisageables devant une boiterie d'un enfant d...

1. Synovite aigüe transitoire (rhume de hanche) — 0% — 0
2. Fracture sur traumatisme passé inaperçue ou ... — 0% — 0
3. Infections ostéo-articulaires — 0% — 0
4. Ostéochondrite primitive de hanche — 0% — 0
5. Causes rares (Arthrite juvénile idiopthique, ... — 0% — 0
6. Luxation congénitale de hanche — 0% — 0
7. Epiphysiolyse fémorale supérieure — 0% — 0

< 3 ans

Quels sont les diagnostics envisageables devant une boiterie d'un enfant de moins de 3 ans?

1. Synovite aigue transitoire (rhume de hanche) — 0% 0
2. Fracture sur traumatisme passé inaperçue ou maltraitance — 0% 0
3. Infections ostéo-articulaires — 0% 0
4. Ostéochondrite primitive de hanche — 0% 0
5. Causes rares (Arthrite juvénile idiopthique, hémopathie maligne, hémophilie, neuro...) — 0% 0
6. Luxation congénitale de hanche — 0% 0
7. Epiphysiolyse fémorale supérieure — 0% 0

3 Infections ostéo-articulaires

< 3 ans

Quels sont les diagnostics envisageables devant une boiterie d'un enfant de moins de 3 ans?

1. Synovite aigue transitoire (rhume de hanche) — 0% | 0
2. Fracture sur traumatisme passé inaperçue ou maltraitance — 0% | 0
3. Infections ostéo-articulaires — 0% | 0
4. Ostéochondrite primitive de hanche — 0% | 0
5. Causes rares (Arthrite juvénile idiopthique, hémopathie maligne, hémophilie, neuro...) — 0% | 0
6. Luxation congénitale de hanche — 0% | 0
7. Epiphysiolyse fémorale supérieure — 0% | 0

2 Fracture sur traumatisme passé inaperçue ou maltraitance

< 3 ans

Quels sont les diagnostics envisageables devant une boiterie d'un enfant de moins de 3 ans?

1. Synovite aigue transitoire (rhume de hanche) — 0% 0
2. Fracture sur traumatisme passé inaperçue ou maltraitance — 0% 0 ✓
3. Infections ostéo-articulaires — 0% 0 ✓
4. Osteochondrite primitive de hanche — 0% 0
5. Causes rares (Arthrite juvénile idiopthique, hémopathie maligne, hémophilie, neuro...) — 0% 0 ✓
6. Luxation congénitale de hanche — 0% 0 ✓
7. Epiphyseolyse fémorale supérieure — 0% 0

6 Luxation congénitale de hanche

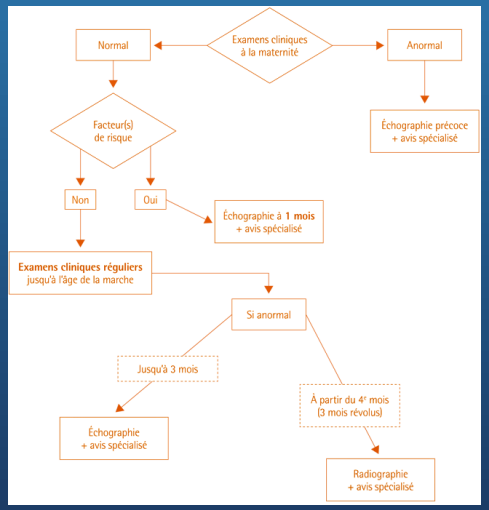

< 3 ans

Quels sont les diagnostics envisageables devant une boiterie d'un enfant de moins de 3 ans?

1. Synovite aigue transitoire (rhume de hanche) — 0% 0
2. Fracture sur traumatisme passé inaperçue ou maltraitance — 0% 0
3. Infections ostéo-articulaires — 0% 0
4. Ostéochondrite primitive de hanche — 0% 0
5. Causes rares (Arthrite juvénile idiopthique, hémopathie maligne, hémophilie, neuro...) — 0% 0
6. Luxation congénitale de hanche — 0% 0
7. Epiphysiolyse fémorale supérieure — 0% 0

5 Causes rares (Arthrite juvénile idiopthique, hémopathie maligne, hémophilie, neuro...)

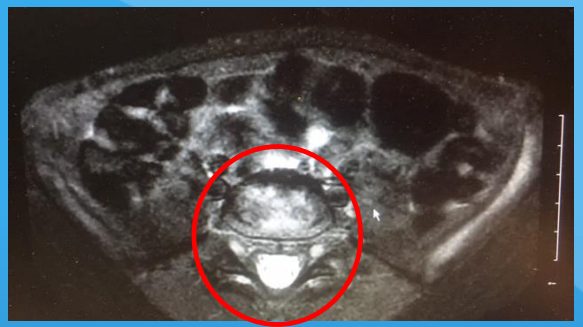

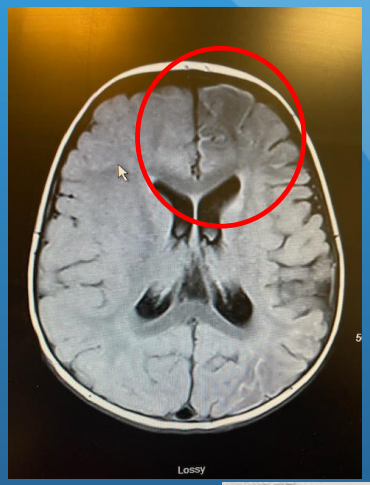

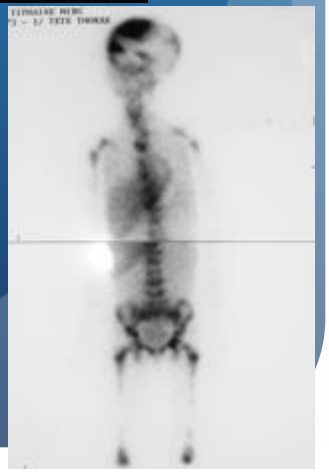

Sacha, 5 ans

3-9 ans

- Douleur cuisse et genou D depuis le réveil avec boiterie
- Pas de traumatisme
- Pas de fièvre
- GEA il y a 10-15 jours

- Boiterie d'esquive
- Genou normal
- Douleur en RI et ABD de la hanche D
- Reste de l'examen normal

Vous évoquez une synovite aigue transitoire (rhume de hanche)

Sacha, 5 ans

3-9 ans

Dans cette hypothèse, quelle prise en charge proposez-vous?

1. Radiographie du bassin, CRP
2. Aucun examen, le diagnostic est clinique
3. Décharge au fauteuil une semaine
4. Antalgiques (Paracétamol, ibuprofène)
5. Hospitalisation pour traction
6. Ponction lavage au BO
7. Radiographie du bassin de controle dans 6 semaines
8. Consignes de surveillance : reconsulter si fièvre, hyperalgie, ...

Sacha, 5 ans

3-9 ans

1 mois 1/2 plus tard, Sacha boite toujours. Dgc du MT : douleurs de croissance.
Sa hanche est toujours douloureuse à la mobilisation en rotation interne et en abduction.
Sa radiographie de bassin montre une anomalie : laquelle?

MESSAGES

3-9 ans

6. Gonalgie : examiner la hanche++

7. Synovite aigüe transitoire = dgc d'élimination

   ⇒ Dgc rétrospectif!
      ⇒ Après guérison clinique en moins de 10 jours
      ⇒ Et Rx de contrôle normale à 6 semaines

   ⇒ SAT qui ne guérit pas = OPH jusqu'à preuve du contraire
      ⇒ IRM (scintigraphie à défaut) si doute

8. Douleurs de croissance, tendinite : NON!

3-9 ans

Quels sont les diagnostics envisageables devant une boiterie d'un enfan...

1. Infection ostéo articulaire
2. Epiphysiolyse fémorale supérieure
3. Synovite aigue transitoire
4. Ostéochondrite primitive de hanche
5. Ostéochondroses du pied (Sever, Kohler Mouchet)
6. Douleurs de croissance
7. Tumeur osseuse, hémopathie maligne
8. Maladie d'Osgood Schlatter

Charlie 7 ans

3-9 ans

- Boiterie depuis 7 jours avec douleur du talon pied G
- Fièvre intermittente
- Dgc MT : maladie de Sever : semelles + Kiné
- Consulte samedi samedi soir devant douleurs devenues insomniantes
  - A l'examen : douleur++ du talon, discret œdème
  - Rx, echo normales
  - CRP=57mg/L

Vous évoquez une ostéomyélite

Charlie, 7 ans

3-9 ans

Quelle prise en charge proposez-vous?

1. RAD, antalgiques, reconvocation pour IRM dès que possible
2. Prélèvements bactériologiques au bloc opératoire
3. Hospitalisation pour ATB IV après hémocultures et en attendant une IRM
4. ATB po pendant 3 semaines, IRM dès que possible, controle à 48h en consultation infectiologie pédiatrique

Charlie, 7 ans

MESSAGES

3-9 ans

9. Boiterie fébrile sans épanchement intra articulaire : ostéomyélite!

- IRM++, Scintigraphie à défaut
- La radiographie (lacune), l'échographie (abcès sous périosté) n'ont de valeur que positives
- Tableau cliniquement évocateurs :

  =>ATB IV après 2 hémocultures sans attendre et IRM dans les 48h
- Place du traitement ambulatoire/PO des ostéomyélite aigue en cours d'évaluation (formes non compliquées <5 ans)

Walid 4 ans

3-9 ans

- Boiterie intermittente depuis 8 jours
- Désigne une douleur du pied G
- Pas de fièvre ni de traumatisme

Walid, 4 ans

3-9 ans

Où est l'anomalie sur la radiographie du pied de Walid?

Hugo, 13 ans

>10 ans

- Pas d'ATCD hormis surpoids IMC=28
- Douleur hanche et cuisse D depuis 1 mois
- Pas de fièvre, pas de traumatisme
- MT : tendinite des adducteurs

Hugo, 13 ans

>10 ans

Parmi ces radio, laquelle est celle d'Hugo?

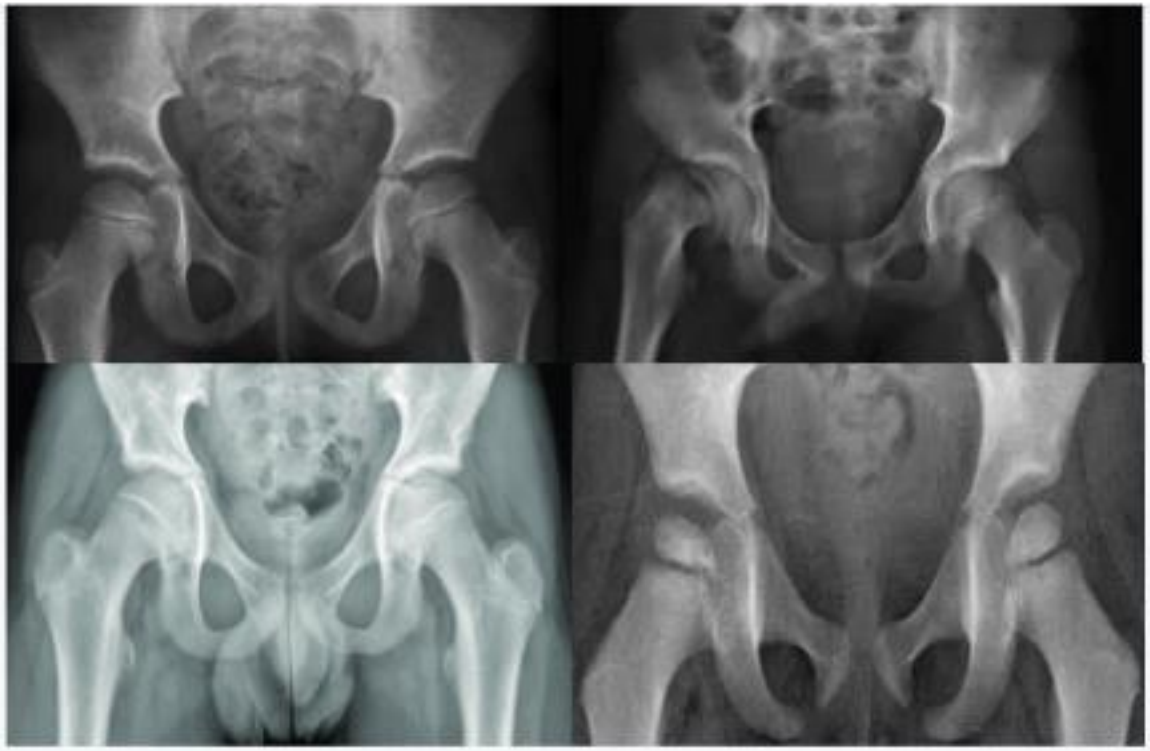

MESSAGES

10. Boiterie >10 ans non fébrile avec douleur hanche/cuisse/genou = EFS jusqu'à preuve du contraire

- ⇒ Formes stables chroniques : errance dgc
  - ⇒ douleurs projetées, Rx difficiles à interpréter
- ⇒ Intérêt d'un dgc précoce ++
  - ⇒ cliché de profil++
  - ⇒ Doute : DECHARGE++ et scanner ou IRM
  - ⇒ **Complication : glissement aigü** => nécrose épiphysaire, coxite laminaire, arthrose précoce

Examen clinique **COMPLET**

Eliminer causes évidentes et pathologies non orthopédiques
Psoitis, OGE, Purpura rhumatoide, hémophilie, neuro (AVC, SGB, myélite…), myosite, hémopathies malignes…

Fièvre + (tous âges)

Arthrite, ostéomyélite, spondylodiscite, sacro iliite?

Rx, NFS/CRP +/- echo

Epanchement articulaire, Abcès sous périosté ponctionnable?

+ → BO, ATB

- → Suspicion OMA
ATB, IRM ou scintigraphie

INFECTION?
TUMEUR?
MALTRAITANCE?

Fièvre - : Age?

De 0 à 3 ans	De 3 à 9 ans	De 10 à 15 ans
Infections ostéo articulaires **Traumatisme passé inaperçu, Maltraitance** Luxation congénitale de hanche AJI Hémopathie maligne Tumeur osseuse	**Synovite aiguë transitoire** **Ostéochondrite primitive de hanche** Maladie de Sever Maladie de Khöler Mouchet Hémopathie maligne Tumeur osseuse AJI, OCMR	**Epiphysiolyse fémorale supérieure** Maladie d'Osgood-Schlatter Maladie de Sinding-Larsen, de Sever SDRC type I Hémopathie maligne Tumeur ossuse AJI, OCMR

Rx, CRP +/- echo

Sauf Boiterie minime<24h et examen normal : pas d'EC

Dgc + → Traitement

Dgc - → Décharge

Réévaluation J3
Contrôle CRP
+/- echo

Dgc - → Persistance > J6
Contrôle CRP + NFS, Echo si non faite, scintigraphie ou IRM

Bibliographie

- Bartoloni A, Aparisi Gómez MP, Cirillo M, Allen G, Battista G, Guglielmi G, et al. Imaging of the limping child. Eur J Radiol 2018;109:155-70.
- O'Dowd D, Fernandes JA. The Limping Child – What a Pediatrician Should Know? Indian J Pediatr 2016;83(11):1259-65
- Naranje S, Kelly DM, Sawyer JR. A Systematic Approach to the Evaluation of a Limping Child. Am Fam Physician 2015;92(10):908-16
- Bachy M, Vialle R. Follow-up of the new-born, the child and the normal adolescent. Screening of orthopaedic abnormalities. Rev Prat, 2013;63:267-275
- P eRRy Dc, BRuce c. Evaluating the child who presents with an acute limp. BMJ, 2010;341:c4250
- N ouRi a, WalMsley D, PRuszczyNski B et al. Transient synovitis of the hip: a comprehensive review. J Pediatr Orthop B, 2014;23:32-36
- gill kg. Pediatric hip: pearls and pitfalls. Semin Musculoskelet Radiol, 2013;17:328-338
- M c P aRtlaND tg, saNkaR WN, kiM yJ et al. Patients with unstable slipped capital femoral epiphysis have antecedent symptoms. Clin Orthop Relat Res, 2013;471:2132-2136
- Halsey MF, Finzel KC, Carrion WV, Haralabatos SS, Gruber MA, Meinhard BP. Toddler's fracture: presumptive diagnosis and treatment. J Pediatr Orthop. 2001;21(2):152–6