JUP
JOURNÉES D'URGENCES PÉDIATRIQUES

CHU de Toulouse

Amygdalectomie et chutes d'escarre.

MN Calmels

CE Molinier

Service otoneurologie et ORL pédiatrique, CHU Purpan TOULOUSE

HAS
HAUTE AUTORITÉ DE SANTÉ

SFORL

ORL Toulouse-Purpan

Recommandations récentes

- **SFORL 2021:** Recommandation pour la pratique clinique (réactualisation)
  - « Amygdalectomie de l'enfant »
- **SFORL 2014:** Recommandation pour la pratique clinique
  - « Prise en charge de la douleur dans le cadre de l'amygdalectomie de l'enfant et de l'adulte »
- **HAS 2012:** Référentiel de soin
  - « Amygdalectomie avec ou sans adénoïdectomie chez l'enfant ou l'adolescent (moins de 18 ans) »
- **AAO-HNS 2020:** Clinical Practice Guideline
  - «Tonsillectomy in Children (Update) »

Epidémiologie

- **46 000 HA (+/-VA) par an en France.**
- 2ème chirurgie de l'enfant/ado de moins de 15 ans
- Tendance récente à ↓
- Bénéfice FONCTIONNEL
- Risque hémorragique 1% à J1 et 1 à 3 % à J8-15
- Risque décès 1/50 000

Incidence de l'adéno-amygdalectomie (AA)

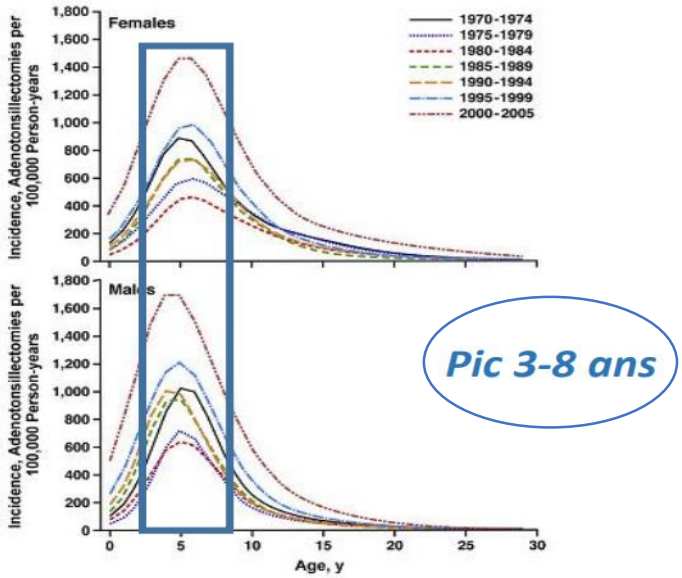

Incidence of adenotonsillectomy by age in Olmsted County, Minnesota, 1970-2005. Each curve represents a 5- or 6-year

Nguyên XL 2017

Otolaryngology -- Head and Neck Surgery 2009

Indications d'AA pour troubles obstructifs du sommeil

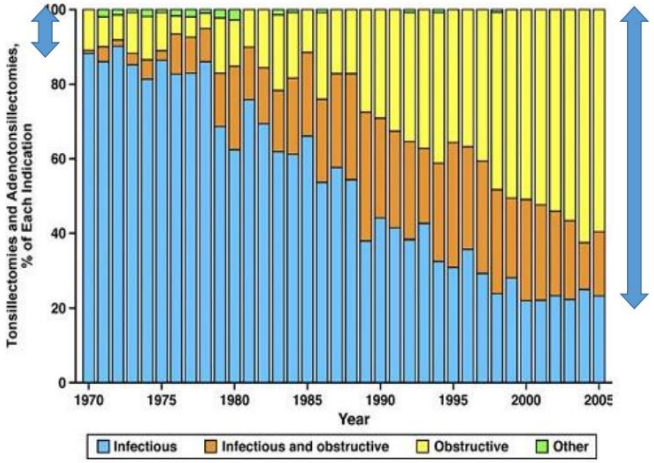

Nguyên XL 2017

Indications

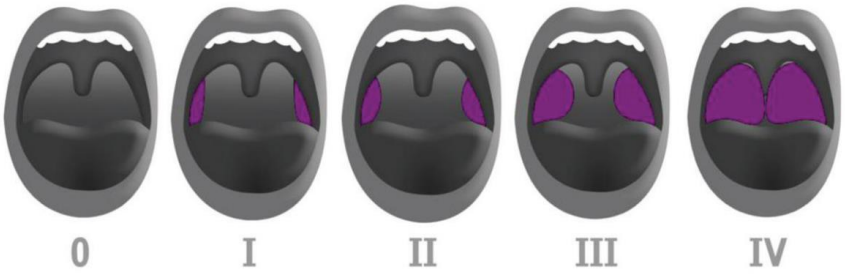

- **HA symptomatique**
  - Avec retentissement sur le sommeil
  - Sans retentissement sur le sommeil
    - Retard de croissance staturo-pondéral
    - Troubles de la phonation de type voix oropharyngée
    - Troubles du développement oro-facial

- **Infections**
  - Amygdalite aiguë **récidivante** (7/1an ; 5/2ans ; 3/3ans)
  - Amygdalite **chronique ≥ 3 mois** ne répondant pas à un traitement médical
  - **Abcès périamygdalien récidivant** (faible taux de récidives ultérieures (10 à 15 %))
  - Patients aux antécédents de syndrome de Lemierre, infections sévères ayant entrainé des hospitalisations, infections récurrentes intrafamiliales (diffusion « ping-pong »)
  - PFAPA (fièvre périodique, stomatite aphteuse, pharyngite, adénite) ou Syndrome de Marshall
  - Pathologie streptococcique
    - rhumatisme articulaire aigu (RAA)
    - glomérulonéphrite aiguë (GNA)
    - maladie de Berger ou Néphropathie à IgA
    - érythème noueux
  - Angine aiguë dyspnéisante

- **Tuméfaction unilatérale suspecte**

Recommandation 1

Chez un enfant qui présente une hypertrophie amygdalienne responsable de troubles respiratoires obstructifs du sommeil, l'examen médical repose sur l'interrogatoire et sur l'examen physique (Accord professionnel).
En l'absence de comorbidité chez l'enfant, le diagnostic du SAHOS est clinique, sans recours à la PSG (Accord professionnel). Il repose sur l'association :

- de signes nocturnes ou diurnes évocateurs de troubles respiratoires ;
- d'une hypertrophie du tissu lymphoïde pharyngé avec hypertrophie des amygdales palatines de stade 3 ou 4 de Brodsky, ou des amygdales légèrement hypertrophiées dans un pharynx étroit qui peuvent induire ou aggraver un syndrome obstructif.

Rétrognatie
Micrognatie
Hypoplasie médiofaciale
Obstruction nasale
Macroglossie
Obésité

Recommandation 3

Chez un enfant qui présente une hypertrophie amygdalienne a[illegible] il est recommandé :

- de rechercher d'autres facteurs d'obstruction des VAS et des critères de sévérité ;
- de pratiquer une nasofibroscopie pour évaluer l'obstruction nasale (Grade C).

Recommandation 4

L'amygdalectomie avec adénoïdectomie est le traitement de référence du SAHOS et SARVAS d'un enfant présentant une hypertrophie adénoïdo-amygdalienne (Grade A).

Recommandation 5

L'amygdalectomie n'est pas recommandée pour le traitement d'un ronflement simple (Accord professionnel).

Indications

SFORL

- **HA symptomatique**
  - Avec retentissement sur le sommeil
    - CLINIQUE

Tableau 1 : Signes témoins de troubles respiratoires lors d'une hypertrophie amygdalienne (en gras : les signes les plus discriminants)[4]

Symptômes nocturnes	Symptômes à l'éveil
- ronflement fréquent (>3 nuits/semaine) - **pauses respiratoires**, apnées avec reprise inspiratoire bruyante - **sueurs** - énurésie - **sommeil agité** - position anormale pendant le sommeil (tête en hyperextension) - cyanose - réveils fréquents - parasomnie (somnambulisme, bruxisme, terreurs nocturnes, réveils agités, cauchemars)	- difficultés de réveil - **irritabilité au réveil**, - **asthénie au réveil**, somnolence diurne, siestes longues (après l'âge de 7 ans) - céphalées matinales, cernes, ou vomissement - anorexie au petit déjeuner - **respiration buccale** - hyperactivité, troubles de l'attention et de la mémoire, troubles neurocognitifs: déficit d'attention, des fonctions exécutives, troubles du langage - retentissement pondéral et sur la croissance (tardifs)

Bilan pré-opératoire

SFORL

Evaluation du sommeil

- SAHOS est classé comme :
  - Léger si l'IAH est compris entre 1 et 5 évènements/heure
  - Modéré si l'IAH est compris entre 5 et 10 évènements/heure
  - Sévère si l'IAH est > 10 évènements/heure
- Cette classification ne repose pas sur des arguments scientifiques solides, et ne tient pas compte de l'âge de l'enfant.
- L'amélioration spontanée du SAHOS est peu probable en cas d'IAH > 5 évènements/heure

Recommandation 13

Il n'est pas recommandé de réaliser de polysomnographie ou son alternative, la polygraphie ventilatoire, avant une amygdalectomie-adénoïdectomie pour SAHOS de l'enfant, sauf dans les circonstances suivantes (Grade A) :

- Doute sur l'efficacité de l'adénoïdo-amygdalectomie du fait d'une pathologie sous-jacente et/ou associée (obésité morbide, malformation crânio-faciale, maladie neuro-musculaire), pouvant être responsable ou aggraver un SAHOS ;
- Examen clinique discordant (absence d'obstacle à l'examen pharyngé) ;
- Risque opératoire élevé (trouble d'hémostase, cardiopathie).

Bilan pré-opératoire

SFORL

Risque hémorragique

- Bilan selon interrogatoire ou si Ø marche

Recommandation 9

Il est recommandé de réaliser l'évaluation préopératoire du risque hémorragique avant l'amygdalectomie de l'enfant, par un interrogatoire à la recherche d'antécédents personnels et/ou familiaux en faveur d'une anomalie de l'hémostase, et sur un examen clinique recherchant une symptomatologie hémorragique (Grade B).

Chez l'enfant ayant acquis la marche, lorsque l'évaluation clinique préopératoire ne dépiste pas de risque hémorragique anormal, l'étude systématique de l'hémostase ne s'impose pas (Grade B).

Dans ces cas, le bilan initial doit comporter un hémogramme avec numération plaquettaire, un TP, un TCA. Les résultats de ces examens doivent être disponibles quelques jours avant l'intervention de façon à permettre des explorations complémentaires, et éventuellement une demande d'avis spécialisé.

Les résultats de cette étude initiale, s'ils restent anormaux après contrôle, doivent être discutés avec un spécialiste de l'hémostase afin de déterminer l'opportunité d'une étude plus approfondie (Accord professionnel).

Chirurgie

SFORL

Recommandation 15

Chez l'enfant, plusieurs techniques chirurgicales sont possibles pour réaliser l'amygdalectomie : amygdalectomies extracapsulaires ou amygdalectomies intracapsulaires.
Ces deux techniques ont la même efficacité pour le traitement du SAHOS (Grade A).
L'amygdalectomie intracapsulaire réduit la morbidité postopératoire précoce et le délai de retour à une activité normale (Grade A).

Amygdalectomie totale / extra-capsulaire

Instruments froids

Chirurgie

SFORL

Recommandation 15

Chez l'enfant, plusieurs techniques chirurgicales sont possibles pour réaliser l'amygdalectomie : amygdalectomies extracapsulaires ou amygdalectomies intracapsulaires.
Ces deux techniques ont la même efficacité pour le traitement du SAHOS (Grade A).
L'amygdalectomie intracapsulaire réduit la morbidité postopératoire précoce et le délai de retour à une activité normale (Grade A).

Amygdalectomie totale / extra-capsulaire

Bipolaire

Chirurgie

SFORL

Recommandation 15

Chez l'enfant, plusieurs techniques chirurgicales sont possibles pour réaliser l'amygdalectomie : amygdalectomies extracapsulaires ou amygdalectomies intracapsulaires.
Ces deux techniques ont la même efficacité pour le traitement du SAHOS (Grade A).
L'amygdalectomie intracapsulaire réduit la morbidité postopératoire précoce et le délai de retour à une activité normale (Grade A).

Amygdalectomie totale / extra-capsulaire

Ultracision

Chirurgie

SFORL

Recommandation 15

Chez l'enfant, plusieurs techniques chirurgicales sont possibles pour réaliser l'amygdalectomie : amygdalectomies extracapsulaires ou amygdalectomies intracapsulaires.
Ces deux techniques ont la même efficacité pour le traitement du SAHOS (Grade A).
L'amygdalectomie intracapsulaire réduit la morbidité postopératoire précoce et le délai de retour à une activité normale (Grade A).

Amygdalectomie totale/ extra-capsulaire

Laser

Chirurgie

SFORL

Recommandation 15

Chez l'enfant, plusieurs techniques chirurgicales sont possibles pour réaliser l'amygdalectomie : amygdalectomies extracapsulaires ou amygdalectomies intracapsulaires.
Ces deux techniques ont la même efficacité pour le traitement du SAHOS (Grade A).
L'amygdalectomie intracapsulaire réduit la morbidité postopératoire précoce et le délai de retour à une activité normale (Grade A).

Amygdalectomie intra-capsulaire

Radiofréquence

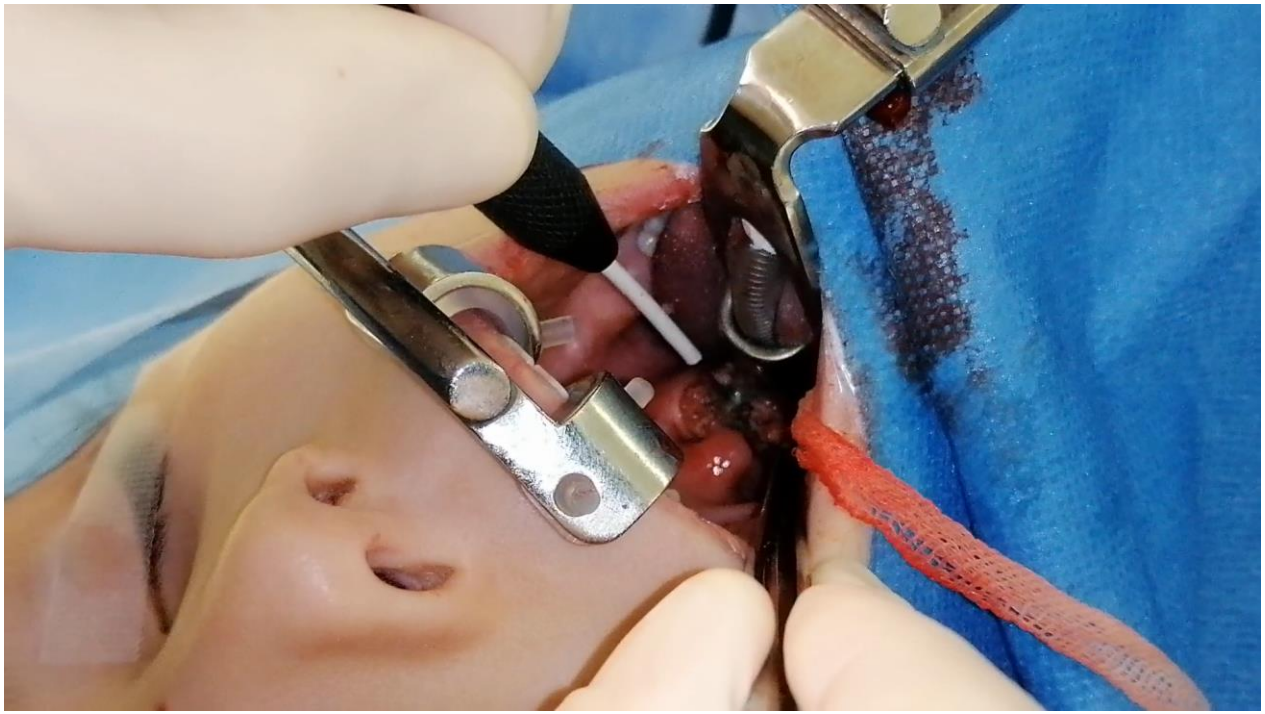

Chirurgie

SFORL

Recommandation 15

Chez l'enfant, plusieurs techniques chirurgicales sont possibles pour réaliser l'amygdalectomie : amygdalectomies extracapsulaires ou amygdalectomies intracapsulaires.
Ces deux techniques ont la même efficacité pour le traitement du SAHOS (Grade A).
L'amygdalectomie intracapsulaire réduit la morbidité postopératoire précoce et le délai de retour à une activité normale (Grade A).

Amygdalectomie intra-capsulaire

Coblation

Chirurgie

SFORL

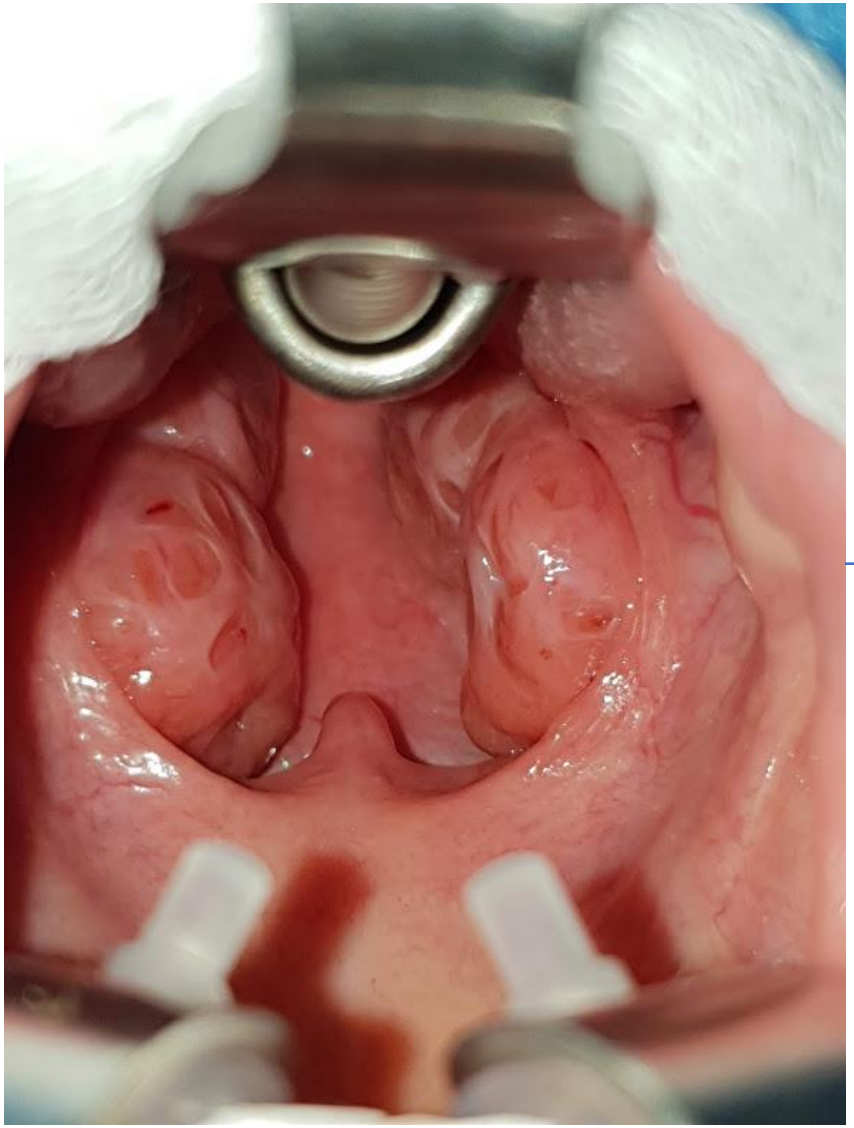

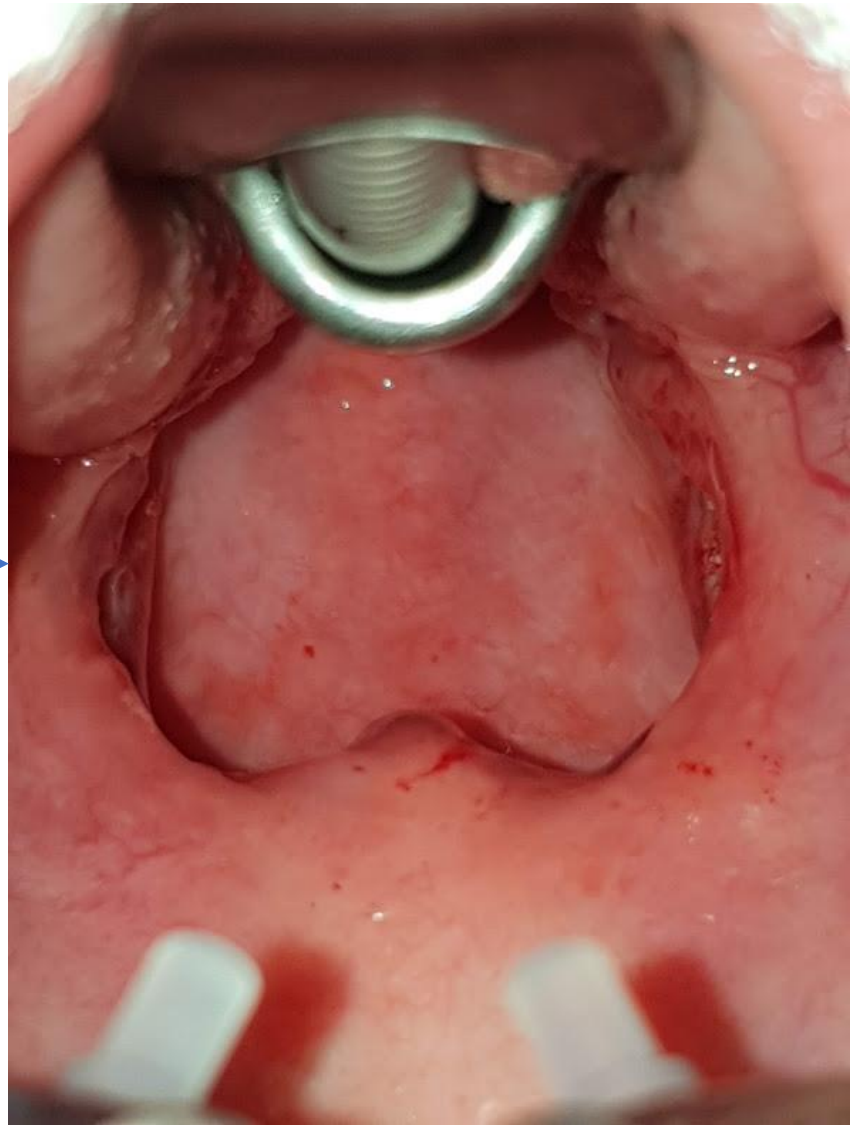

Antalgie

- Pas d'infiltration per-opératoire (Troubles déglutition)
- CTC per-op recommandé
- Pas de codéïne - 12 ans
- Tramadol et morphine à éviter en cas de SAHOS

	Option AINS	Option Tramadol	Option corticoïdes
A l'hôpital	Dexaméthasone per op	Dexaméthasone per op	Dexaméthasone per op
	Morphine SSPI	Morphine SSPI	Morphine SSPI
	Paracétamol IV ou per os	Paracétamol IV ou per os	Paracétamol IV ou per os
	Ibuprofène en hospitalisation	Tramadol en hospitalisation (non ambulatoire)	
A la maison	Paracétamol per os	Paracétamol per os	Paracétamol per os
	Ibuprofène	Tramadol	Prednisolone

Antalgie

SFORL

Recommandation 16

L'antalgie postopératoire recommandée après amygdalectomie est la suivante (accord professionnel) :

- une administration de paracétamol de façon systématique, à horaires programmés ;
- en cas de risque respiratoire accru, l'option AINS sera privilégiée compte tenu de l'absence de risque de dépression respiratoire ;
- en cas de risque hémorragique accru, l'option tramadol sera privilégiée compte tenu de l'absence de majoration du risque hémorragique et initiée en hospitalisation conventionnelle en l'absence de SAHOS ou de SARVAS préopératoire ;
- les deux autres options thérapeutiques (AINS modifiée et corticoïdes) peuvent être utilisées mais n'ont pas fait l'objet d'études spécifiques.

En cas d'effet antalgique insuffisant, malgré le schéma prescrit, une nouvelle évaluation médicale est recommandée.

Les suites opératoires : hémorragie post-amygdalectomie

Saignement per–opératoire

Saignement post-opératoire

- Dans les 24 premières heures: 2% des cas dont 80% dans les 6 premières heures (ambulatoire)
- A distance: entre le 5 et le 15ème jour: la chute d'escarre

- Facteurs influençant
  - Troubles de la coagulation
  - Infection du site opératoire
  - > 15 ans
  - Amygdalectomie à chaud dans les angines dyspnéïsantes

Les suites opératoires : hémorragie post-amygdalectomie

Revue de la littérature

Taux global d'hémorragies entre 0,6 et 3%

- Augmente avec **l'âge:** 1,9% entre 0-4 ans / 3% entre 5-15 ans
- Incidence variable en fonction **indication**:

  5,4% pour abcès péri-amygdalien / 3,7% pour angine/1,4% pour SAOS

- En fonction de la **technique:** monoP 1,1% / bipol 0,4%

  Instruments : pas de supériorité d'un instrument (froid, bip, monopolaire, laser…) / autre

  Intra/extra capsulaire ?

Amygdalectomie intra-capsulaire: indications / intérêt

- **Recommandation SFORL 2024**

« Chez l'enfant, plusieurs techniques chirurgicales sont possibles pour réaliser l'amygdalectomie : amygdalectomies extracapsulaires ou amygdalectomies intracapsulaires. Ces deux techniques ont la même efficacité pour le traitement du syndrome d'apnées-hypopnées obstructives du sommeil (SAHOS) (Grade A). **L'amygdalectomie intracapsulaire réduit la morbidité postopératoire précoce et le délai de retour à une activité normale** (Grade A). »

« Les techniques intracapsulaires semblent **réduire les douleurs postopératoires, et favoriser la reprise d'une alimentation correcte et le retour à la vie normale plus précoces** (niveau de preuve 1). Elles permettent probablement une **diminution du risque de saignement postopératoire**, qui est liée à de la réduction du calibre des vaisseaux amygdaliens lors de leur passage en intracapsulaire (niveau de preuve 1). »

Hémorragie post-amygdalectomie : CAT

- Examen local
- Evaluation du retentissement général / bilan d'hémostase

- **Hospitalisation**

- Reprise chirurgicale
- Traitement médical
  - Antibiothérapie
  - Aérosolthérapie
  - Exacyl
  - Supplémentation ferrique si nécessaire



Chirurgie : reprise pour hémorragie

Saignement secondaire = **surveillance en hospitalisation 24 heures minimum** en l'absence de saignement actif et de déglobulisation

Reprise chirurgicale

- **Saignement actif**
- **Retentissement hémodynamique**
- **Terrain : très jeune âge, +++ troubles hémostase, troubles déglutition etc…**
- **Saignements répétés**

1. **Hémostase à la bipolaire ou par ligature appuyée** limitée au plan musculaire pharyngé

2. Suture basse des piliers sur du SURGICEL° non recommandé (risque d'inhalation)

3. Matrice hémostatique (FLOSEAL° ou SURGIFLO°) en cas de saignement en nappe

<u>Saignement plurifocal ou récidivant → vérification des tests de coagulation</u>

Chirurgie : reprise pour hémorragie: les consignes de nos anesthésistes

Si urgence vitale (tachycardie, troubles de rythme cardiaque) PAS DE TRANSFERT, chirurgie sur place

2 VVP de bon calibre

Groupage RAI bilan hémostase

- favoriser hémostase : Initier Exacyl 10-20mg/kg IV +/- Calcium
- Réchauffer l'enfant
- Anticiper intubation difficile = Vidéolaryngoscopie, opérateur expérimenté, chirurgien en salle, aspiration efficace
- Evaluation hémodynamique (FC élevée, conscience, TRC; attention hypoTA signe tardif!) Anticiper collapsus hémodynamique = remplissage avant induction 10-20ml/kg + vasopresseur d'emblée babyNAD sur VVP dédiée + hypnotiques adaptés (Kétamine>Etomidate> propofol)

Prudence hémocue précoce sous estime les pertes

- Estomac plein = ISR induction séquence rapide = Célocurine ; pas de ventilation; aspiration efficace
- Per opératoire = transfusion si besoin, bilan après remplissage
- Monitorage BIS + T°

Anticiper post opératoire

- Secteur de surveillance adapté- transfert
- Oedème des VAS si IOT difficile, hémostase chir complexe = retarder l'extubation? / aérosol adrénaline
- Analgésie multimodale
- Antibiothérapie / poursuite exacyl

Chirurgie : reprise pour hémorragie

Responsabilité d'un tronc artériel péripharyngé (pronostic vital en jeu)

- *Effraction de la paroi pharyngée en peropératoire*
- *Survenue d'un saignement pharyngé de débit important*
- *Présence d'un hématome de la base de langue, du plancher, du voile ou de la paroi latéropharyngée*
- *Echec d'une ou deux reprises chirurgicales*
- *Saignement tardif au-delà du 12-15ème jour alors que les loges sont presque cicatrisées*

- L'hémostase d'un tronc artériel péripharyngé s'effectue par cervicotomie ipsilatérale avec ligature de l'artère carotide externe

- Si le plateau technique le permet, l'embolisation radiologique est une alternative à cette ligature

SFORL

INFORMATIONS MEDICALES AVANT REALISATION
D'UNE AMYGDALECTOMIE

Madame, Monsieur,

Votre enfant va être opéré des amygdales.

Afin que vous soyez clairement informé du déroulement de cette intervention, nous vous demandons de lire attentivement ce document d'information. Votre chirurgien est à votre disposition pour répondre à toutes vos questions.

N'oubliez pas de dire au chirurgien les traitements que votre enfant prend régulièrement, et en particulier l'aspirine. N'oubliez pas de signaler si votre enfant a déjà présenté des manifestations allergiques, en particulier médicamenteuses. Enfin n'oubliez pas d'apporter, lors de l'hospitalisation, les documents médicaux en votre possession : prises de sang, examens radiologiques notamment.

BUT DE L'INTERVENTION

Les amygdales palatines sont formées d'un tissu lymphoïde situé dans la gorge au niveau du voile du palais, de chaque côté de la luette. L'ablation des amygdales se justifie en cas d'infections récidivantes (angines) ou si leur volume gêne la respiration ou la déglutition, ou encore si elles sont responsables de complications infectieuses.

REALISATION DE L'INTERVENTION

L'intervention se déroule sous anesthésie générale. Une consultation d'anesthésie pré-opératoire est indispensable. Il est de la compétence de ce médecin de répondre à vos questions concernant l'anesthésie.

L'intervention est réalisée en passant les instruments par la bouche.

Dans les suites opératoires persiste, de chaque côté de la luette, une plaie qui mettra huit à quinze jours à cicatriser. Cette plaie va se recouvrir d'un enduit blanchâtre, souvent nauséabond.

La déglutition est douloureuse comme dans une forte angine, mais la reprise précoce d'une alimentation adaptée, ce qui vous sera précisé, favorise un rétablissement rapide de la déglutition. Des médicaments seront systématiquement prescrits contre la douleur.

La durée d'hospitalisation et les soins post-opératoires vous seront précisés par le chirurgien.

RISQUES IMMEDIATS

Compte-tenu des instruments utilisés pour réaliser l'intervention, on peut observer des petites blessures de la langue, de la lèvre ou la mobilisation, voire la chute d'une dent (de lait en particulier). Ces blessures sont bénignes. Des douleurs dans l'oreille sont habituelles en post opératoire, sans gravité de même que quelques crachats teintés de sang.

Des complications infectieuses à type d'otite ou d'abcès peuvent rarement survenir.

RISQUES SECONDAIRES

L'hémorragie survenant dans les 8 à 15 jours après l'opération est rare. Elle doit être traitée rapidement et tout saignement, même minime, doit être signalé au chirurgien.

Les difficultés alimentaires peuvent gêner la prise des médicaments antalgiques, voire entrainer une dénutrition et une déshydratation : ceci doit être signalé rapidement au chirurgien.

Des modifications de la voix par fuite d'air au niveau du voile du palais peuvent être constatées après la cicatrisation. Elles peuvent nécessiter une rééducation orthophonique.

Des reliquats amygdaliens peuvent parfois subsister et donner lieu à des infections

COMPLICATIONS GRAVES ET/OU EXCEPTIONNELLES

Tout acte médical, investigation, exploration, intervention sur le corps humain, même conduit dans des conditions de compétence et de sécurité conformes aux données actuelles de la science et de la réglementation en vigueur, recèle un risque de complication.

Une complication exceptionnelle doit être signalée : c'est l'hémorragie majeure, qui survient en règle pendant l'intervention, mais aussi durant la phase de cicatrisation. Elle peut imposer une opération au niveau du cou pour effectuer l'hémostase, et elle peut engager le pronostic vital.

INFORMATIONS MEDICALES AVANT REALISATION
D'UNE **AMYGDALECTOMIE PARTIELLE**

Madame, Monsieur,

Votre enfant va être opéré des amygdales.
Afin que vous soyez clairement informé du déroulement de cette intervention, nous vous demandons de lire attentivement ce document d'information. Votre chirurgien est à votre disposition pour répondre à toutes vos questions.
N'oubliez pas de dire au chirurgien les traitements que votre enfant prend régulièrement, et en particulier l'aspirine. N'oubliez pas de signaler si votre enfant a déjà présenté des manifestations allergiques, en particulier médicamenteuses. Enfin n'oubliez pas d'apporter, lors de l'hospitalisation, les documents médicaux en votre possession : prises de sang, examens radiologiques notamment.

BUT DE L'INTERVENTION
Les amygdales palatines sont formées d'un tissu lymphoïde situé dans la gorge au niveau du voile du palais, de chaque côté de la luette. L'ablation partielle des amygdales (aussi dénommée amygdalotomie) se justifie en cas d'infections récidivantes (angines) ou si leur volume gêne la respiration ou la déglutition, ou encore si elles sont responsables de complications infectieuses.

REALISATION DE L'INTERVENTION
L'intervention se déroule sous anesthésie générale. Une consultation d'anesthésie pré-opératoire est indispensable. Il est de la compétence de ce médecin de répondre à vos questions concernant l'anesthésie.
L'intervention est réalisée en passant les instruments par la bouche.
Dans les suites opératoires persiste, de chaque côté de la luette, une plaie qui mettra huit à quinze jours à cicatriser. Cette plaie va se recouvrir d'un enduit blanchâtre.
La déglutition peut être douloureuse comme dans une angine, mais la reprise précoce d'une alimentation adaptée, ce qui vous sera précisé, favorise un rétablissement rapide de la déglutition.

Des médicaments seront systématiquement prescrits contre la douleur.
La durée d'hospitalisation et les soins post-opératoires vous seront précisés par le chirurgien.

RISQUES IMMEDIATS
Compte-tenu des instruments utilisés pour réaliser l'intervention, on peut observer des petites blessures de la langue, de la lèvre ou la mobilisation, voire la chute d'une dent (de lait en particulier). Ces blessures sont bénignes. Des douleurs dans l'oreille sont habituelles en post opératoire.

Des complications infectieuses à type d'otite ou d'abcès peuvent rarement survenir.

RISQUES SECONDAIRES
L'hémorragie survenant dans les 8 à 15 jours après l'opération est rare. Elle doit être traitée rapidement et tout saignement, même minime, doit être signalé au chirurgien.

Les difficultés alimentaires peuvent gêner la prise des médicaments antalgiques, voire entrainer une dénutrition et une déshydratation : ceci doit être signalé rapidement au chirurgien.

Des modifications de la voix par fuite d'air au niveau du voile du palais peuvent être constatées après la cicatrisation. Elles peuvent nécessiter une rééducation orthophonique.

Le tissu amygdalien laissé en place en fin d'intervention peut être, dans de rares cas, le siège d'une repousse amygdalienne ou responsable d'angines. Rarement, cette repousse peut nécessiter une nouvelle chirurgie.

COMPLICATIONS GRAVES ET/OU EXCEPTIONNELLES
Tout acte médical, investigation, exploration, intervention sur le corps humain, même conduit dans des conditions de compétence et de sécurité conformes aux données actuelles de la science et de la réglementation en vigueur, recèle un risque de complication.
Une complication exceptionnelle doit être signalée : c'est l'hémorragie majeure, qui survient en règle pendant l'intervention, mais aussi durant la phase de cicatrisation. Elle peut imposer une opération au niveau du cou pour effectuer l'hémostase, et elle peut engager le pronostic vital.

Un guide pour expliquer l'opération des amygdales ou des végétations aux enfants

Je feuillette

www.sparadrap.org

https://www.sparadrap.org/sites/default/files/inline-files/L01%20amygdales_1.pdf

JUP

JOURNÉES D'URGENCES PÉDIATRIQUES

Merci pour votre attention

Bibliographie

- Leclere JC, Marianowski R, Monteyrol PJ, Akkari M, Chalumeau F, Fayoux P, Leboulanger N, Franco P, Couloigner V, Mondain M. **Guidelines of the French Society of Otorhinolaryngology. Role of the ENT specialist in the diagnosis of childhood obstructive sleep apnea-hypopnea syndrome (OSAHS). Part 1: Interview and physical examination**. Eur Ann Otorhinolaryngol Head Neck Dis 2019; 136: 301-5.

- **SFORL. Recommandations de pratique clinique : "Rôle de l'ORL dans la prise en charge du syndrome d'apnée-hypopnée obstructive du sommeil (SAHOS) de l'enfant".** 2017.

- Bitners AC, Arens R**. Evaluation and Management of Children with Obstructive Sleep Apnea Syndrome.** Lung 2020; 198: 257-70.

- Burton MJ, Pollard AJ, Ramsden JD, Chong LY, Venekamp RP. **Tonsillectomy for periodic fever, aphthous stomatitis, pharyngitis and cervical adenitis syndrome (PFAPA).** Cochrane Database Syst Rev 2019; 12: CD008669

- Guimaraes AC, de Carvalho GM, Correa CR, Gusmao RJ. **Association between unilateral tonsillar enlargement and lymphoma in children: A systematic review and meta-analysis.** Crit Rev Oncol Hematol 2015; 93: 304-11.

Bibliographie

- Powell S, Tweedie DJ, Jones NE, Bateman ND, Keltie K, Sims AJ. **Coblation intracapsular tonsillectomy: A cohort study of NHS practice in England using Hospital Episode Statistics.** Clin Otolaryngol. 2022;47:471–477
- Shraddha S Mukerji, Smruti Rath, Wynne Q Zhang, Huirong Zhu, Grace S Anand, John K Jones, Daniel C Chelius, Mary F Musso, Joshua R Bedwell **Extracapsular versus intracapsular tonsillectomy: Outcomes in children with a focus on developmental delay.**. International Journal of Pediatric Otorhinolaryngology - 2022 Jan;152:110978.
- Pinder D, Hilton M. **Dissection versus diathermy for tonsillectomy. Cochrane Database Syst Rev** 2001: CD002211.
- Nunez DA, Provan J, Crawford M. **Postoperative tonsillectomy pain in pediatric patients: electrocautery (hot) vs cold dissection and snare tonsillectomy--a randomized trial**. Arch Otolaryngol Head Neck Surg 2000; 126: 837-41.
- Lane JC, Dworkin-Valenti J, Chiodo L, Haupert M. **Postoperative tonsillectomy bleeding complications in children: A comparison of three surgical techniques.** Int J Pediatr Otorhinolaryngol 2016; 88: 184-8.
- Loh R, Stepan L, Zhen E, Shaw CL. **Argon plasma coagulation tonsillectomy versus coblation tonsillectomy: a comparison of efficacy and safety**. J Laryngol Otol 2019; 133: 520-5.
- Kelley PE. **Painless tonsillectomy**. Curr Opin Otolaryngol Head Neck Surg 2006; 14: 369-74.

Bibliographie

- Collison PJ, Mettler B**. Factors associated with post-tonsillectomy hemorrhage**. Ear Nose Throat J 2000; 79: 640-2, 4, 6 passim.

- Giger R, Landis BN, Dulguerov P. **Hemorrhage risk after quinsy tonsillectomy.** Otolaryngol Head Neck Surg 2005; 133: 729-34.

- **RCP Amygdalectomie de l'enfant** - Actualisation 2020 de la recommandation SFORL & CFC - 102 –

- Lowe D, van der Meulen J, Cromwell D, Lewsey J, Copley L, Browne J, Yung M, Brown P. **Key messages from the National Prospective Tonsillectomy Audit.** Laryngoscope 2007; 117: 717-24

- Walker P, Gillies D**. Post-tonsillectomy hemorrhage rates: are they technique-dependent?** Otolaryngol Head Neck Surg 2007; 136: S27-31.

- Odhagen E, Stalfors J, Sunnergren O. **Morbidity after pediatric tonsillotomy versus tonsillectomy: A population-based cohort study**. Laryngoscope 2019; 129: 2619-26.