Trauma du rachis : Point de vue de l'orthopédiste

Journées d'Urgences Pédiatriques, Toulouse

Tristan Langlais*, Franck Accadbled, Jérôme Sales de Gauzy

Service orthopédie pédiatrique et de traumatologie, Hôpital des enfants, C.H.U Purpan, Toulouse

Hôpital des Enfants

CHU TOULOUSE

IMFT INSTITUT DE MECANIQUE DES FLUIDES DE TOULOUSE

UNIVERSITÉ TOULOUSE III PAUL SABATIER

Plan

- Epidémiologie / Physiopathologie / Particularité CAT en urgence

- Principaux types de lésions de rachis cervical
  - Torticolis post traumatique
  - Lésions du rachis cervical supérieur
  - Entorse/Fracture/Luxation du rachis cervical inférieur

- Lésion du rachis cervico-thoraco-lombaire
  - SCIWORA

- Principaux types de lésions du rachis thoraco-lombaire
  - Fracture en compression
  - Fracture en distraction
  - Avulsion du listel marginal

- Syndrome de Silverman

Epidémiologie

- **Rare** : 2 à 3% des fractures de l'enfant ; ratio enfant/adulte 5/95%
- **Localisation** : cervical 20% / thoracique 40 % / lombaire 40%
- **Traumatisme faible et haute cinétique** : polytraumatisme 35%
- **Pronostic vital / fonctionnel engagé** : 10 % formes neurologiques, mort subite
- **Contexte varié** : 44% chutes, 39% sport, 15% accident voie publique
- **Squelette en croissance**

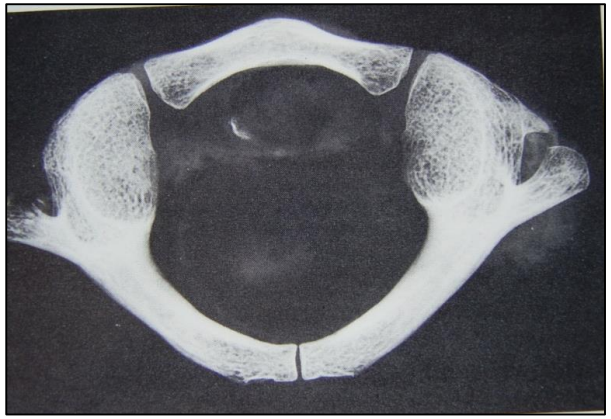

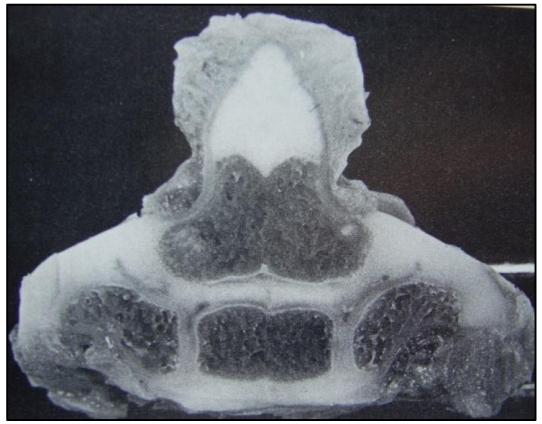

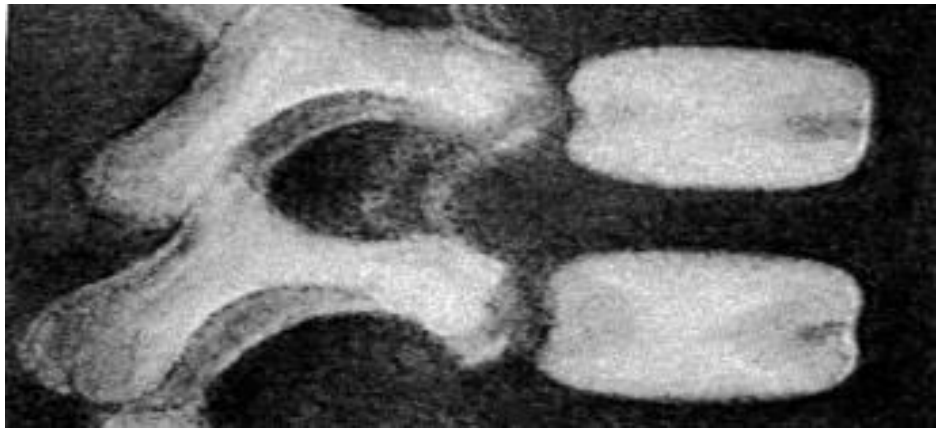

Différents types de lésions en fonction de l'âge

Hôpital des Enfants

UNIVERSITÉ TOULOUSE III PAUL SABATIER

Physiopathologie

Petit Enfant

Avant 8 ans => **Rachis cervical mobile**

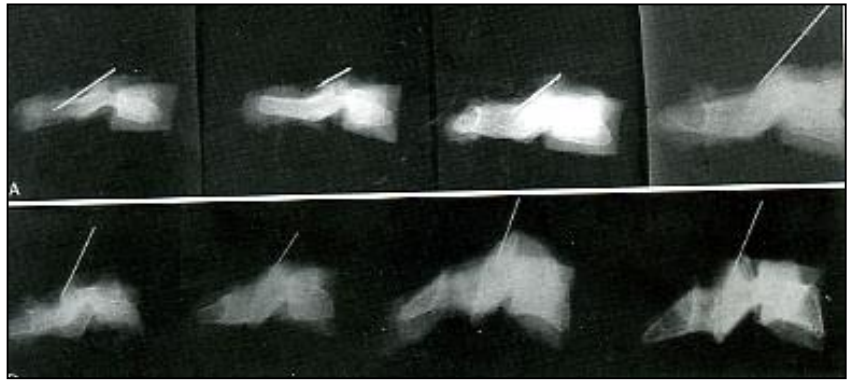

Discordance poids tête / corps

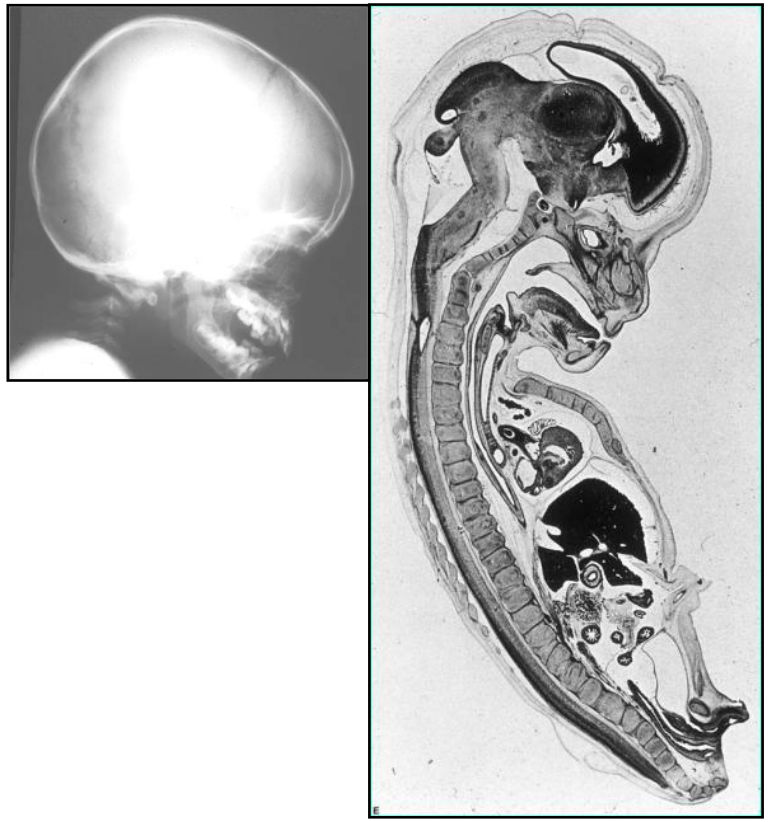

Hôpital des Enfants

UNIVERSITÉ TOULOUSE III PAUL SABATIER

Physiopathologie

- **Pseudo-subluxation C2-C3 => 8 ans**
- **Cunéiformisation des vertèbres => 10 ans**

Jeune => Lésion entre C0 et C2

Enfant > 10 ans => Lésion du rachis cervical inférieur

Hôpital des Enfants

UNIVERSITÉ TOULOUSE III PAUL SABATIER

Particularité dans la CAT en Urgence

Petit enfant : Cyphose en decubitus

=> peut aggraver le déficit neurologique

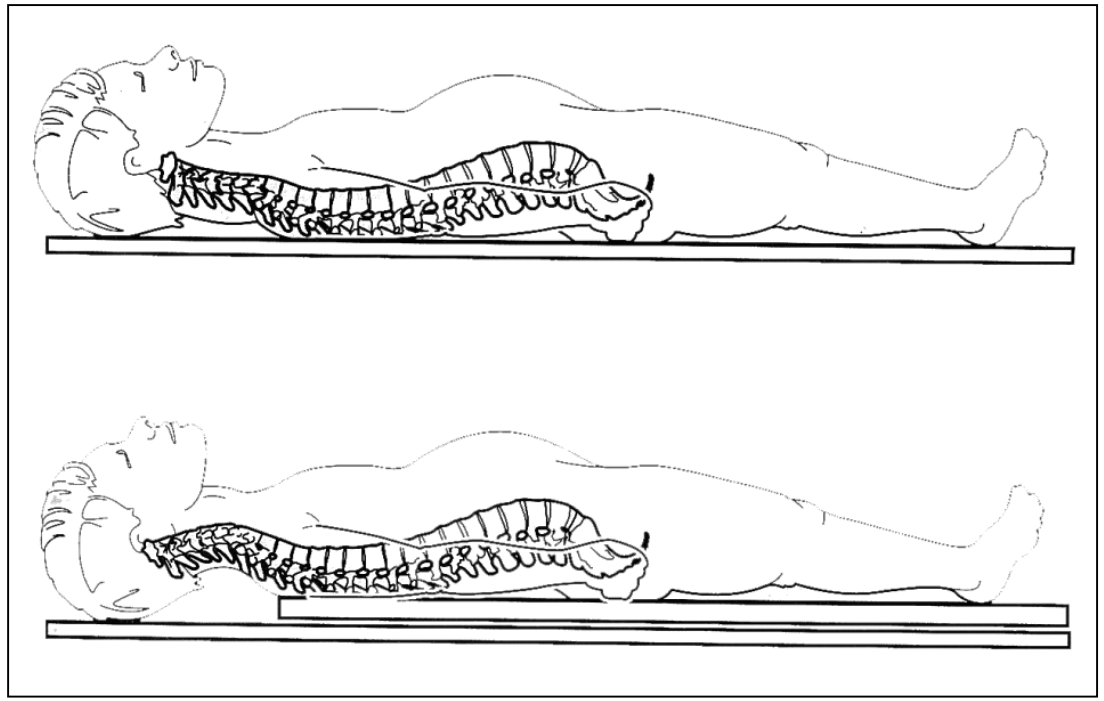

Coussin sous les épaules +++

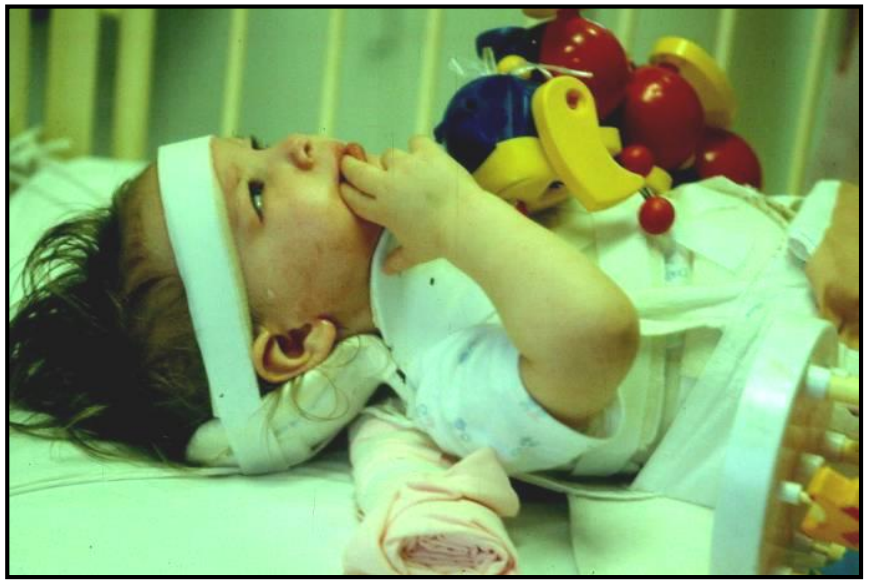

Hôpital des Enfants

UNIVERSITÉ TOULOUSE III PAUL SABATIER

Physiopathologie

- **DIV hydraté +++ => Meilleur absorption des chocs**
- **Compressions multiples => lesions multi-étagées**

↓

- **IRM du rachis complet => Diagnostic précis**

Hôpital des Enfants

UNIVERSITÉ TOULOUSE III PAUL SABATIER

Particularité dans la CAT en Urgence

- Jamais de traction chez un patient inconscient
- Installation : coussin sous les épaules, plan dur
- Stabilisation avec un collier cervical
- Bilan Neurologique complet
- Mécanisme du traumatisme
- Discussion avec radiologue
- Discussion une IRM du rachis complet

Hôpital des Enfants

UNIVERSITÉ TOULOUSE III PAUL SABATIER

Principaux types de lésions du rachis cervical

Hôpital des Enfants

UNIVERSITÉ TOULOUSE III PAUL SABATIER

Torticolis post-traumatique

- Le torticolis est un **symptôme**

- Traumatisme faible cinétique
- Examen neurologique complet
- **Eliminer autres cause de torticolis**
- Déterminer Aiguë / Subaiguë (entre 1 et 4 semaines)
- Déterminer **réductibilité** : souple / raide
- **Bilan radiographique**

Hôpital des Enfants

UNIVERSITÉ TOULOUSE III PAUL SABATIER

Torticolis post-traumatique = Bilan radiographique

Déplacement Rotatoire C1-C2

Normal

Reichman EF, Shah J. Pediatr Emerg Care 2015

Anormal

Haque S, Kaleem M et al. Radiographics 2012

En l'absence de symptôme neurologique et à la suite d'un traumatisme mineur, le TDM et l'IRM n'a pas sa place dans les premiers jours

Ghanem I, Kreichati G et al. J Child Orthop 2008; Hicazi A, Surat A et al. Spine (Phila Pa 1976) 2020

Hôpital des Enfants

UNIVERSITÉ TOULOUSE III PAUL SABATIER

Torticolis post-traumatique = Prise en charge

Aiguë et souple

- Antalgiques
- Collier mousse 10 jours
- Consultation spécialiste 10 jours

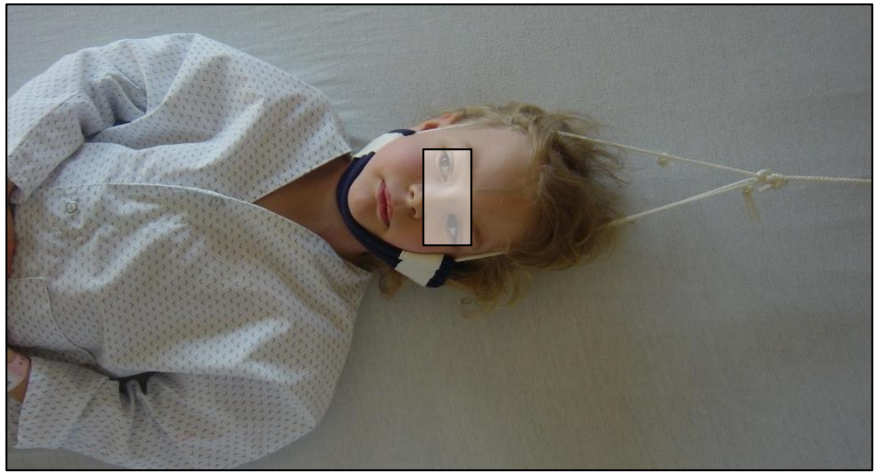

Aiguë/Subaiguë et raide

- Antalgiques
- **Hospitalisation et mise en place d'une traction « mousse »**
- Informer le spécialiste

Objectif: Ne pas s'installer et se fixer

Hôpital des Enfants

UNIVERSITÉ TOULOUSE III PAUL SABATIER

Lésions du rachis cervical supérieur

Hôpital des Enfants

UNIVERSITÉ TOULOUSE III PAUL SABATIER

Dislocation C0-C1

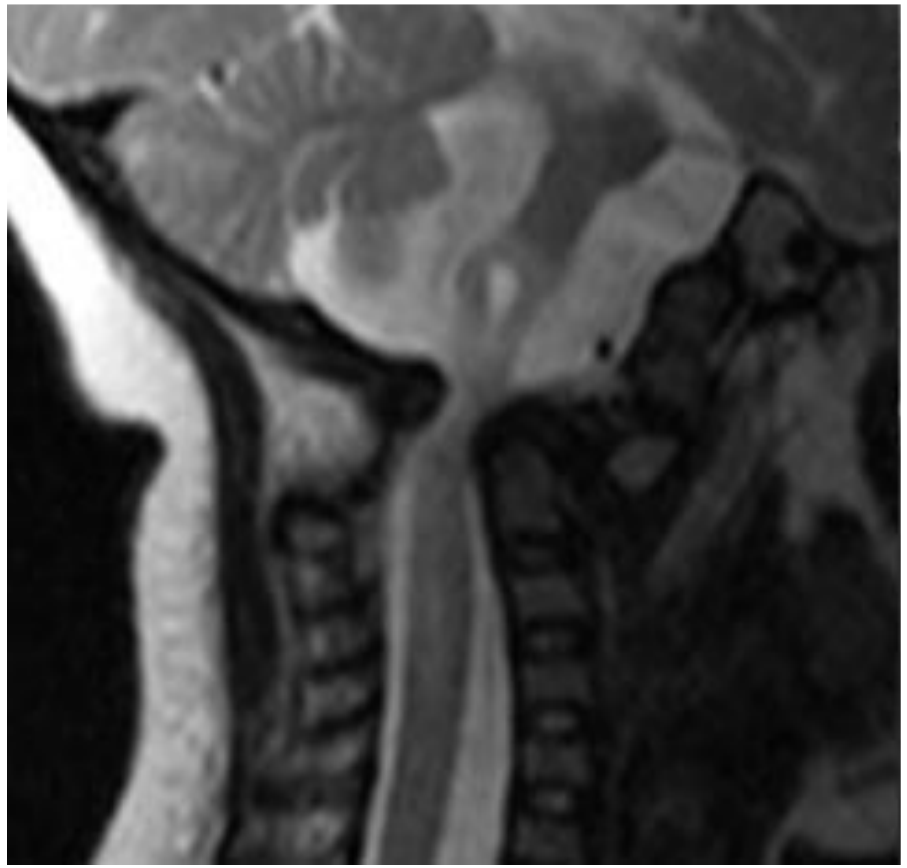

Hôpital des Enfants

UNIVERSITÉ TOULOUSE III PAUL SABATIER

Fracture odontoïde

- Synchondrose, déplacement antérieur (avant fusion soit 7 ans)
- Traitement orthopédique premier sous sédation

Pré-opératoire

Bloc opératoire

Suivi à 5 ans

Hôpital des Enfants

UNIVERSITÉ TOULOUSE III PAUL SABATIER

Fracture C1

Fracture en compression

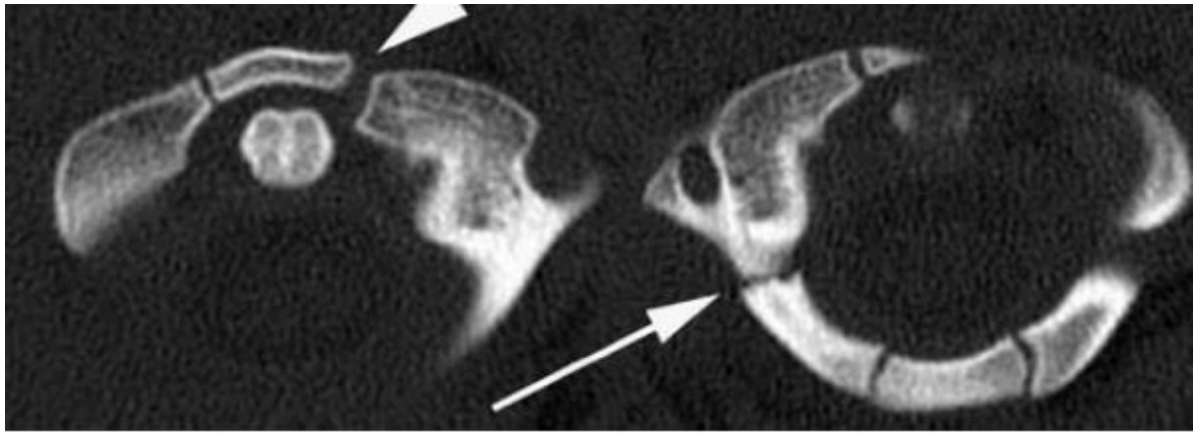

Fracture C2

Fracture en hyperextension

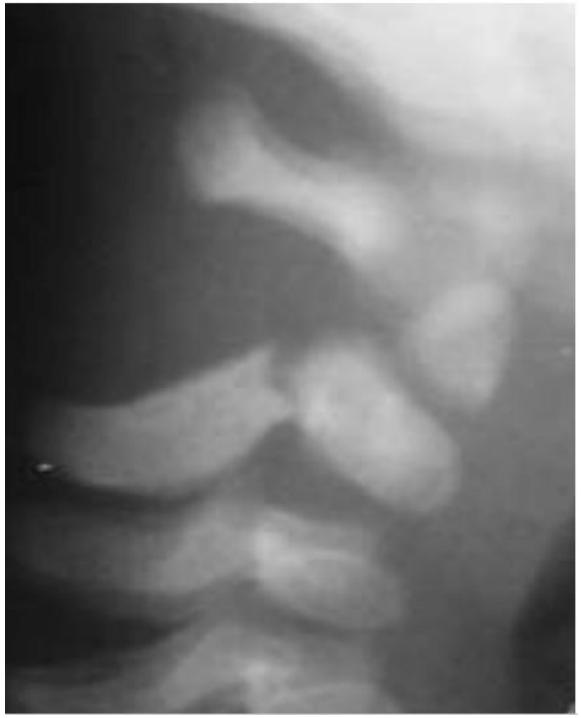

Hôpital des Enfants

Evoquer une Maltraitance

UNIVERSITÉ TOULOUSE III PAUL SABATIER

Entorse/Fracture/Luxation du rachis cervical inférieur

Hôpital des Enfants

UNIVERSITÉ TOULOUSE III PAUL SABATIER

Entorse/Fracture/Luxation du rachis cervical inférieur

- **Grand enfant**

- AVP, accident de sport, **plongée en eau peu profonde**

- Types de lésions :
  - **Ligamentaire** : entorse **grave => dépistage RX dynamique J10**
  - **Fracture** : corps, pédicule
  - **Luxation** : facette articulaire

- **Bilan des lésions des parties molles** : **DIV, ligaments** et musculaires => **IRM**

- Classification et prise en charge **traumatologie adulte**

- **Prise en charge dépend du diagnostic, de la stabilité et du statut neurologique**

Hôpital des Enfants

UNIVERSITÉ TOULOUSE III PAUL SABATIER

Entorse grave du rachis cervical inférieur

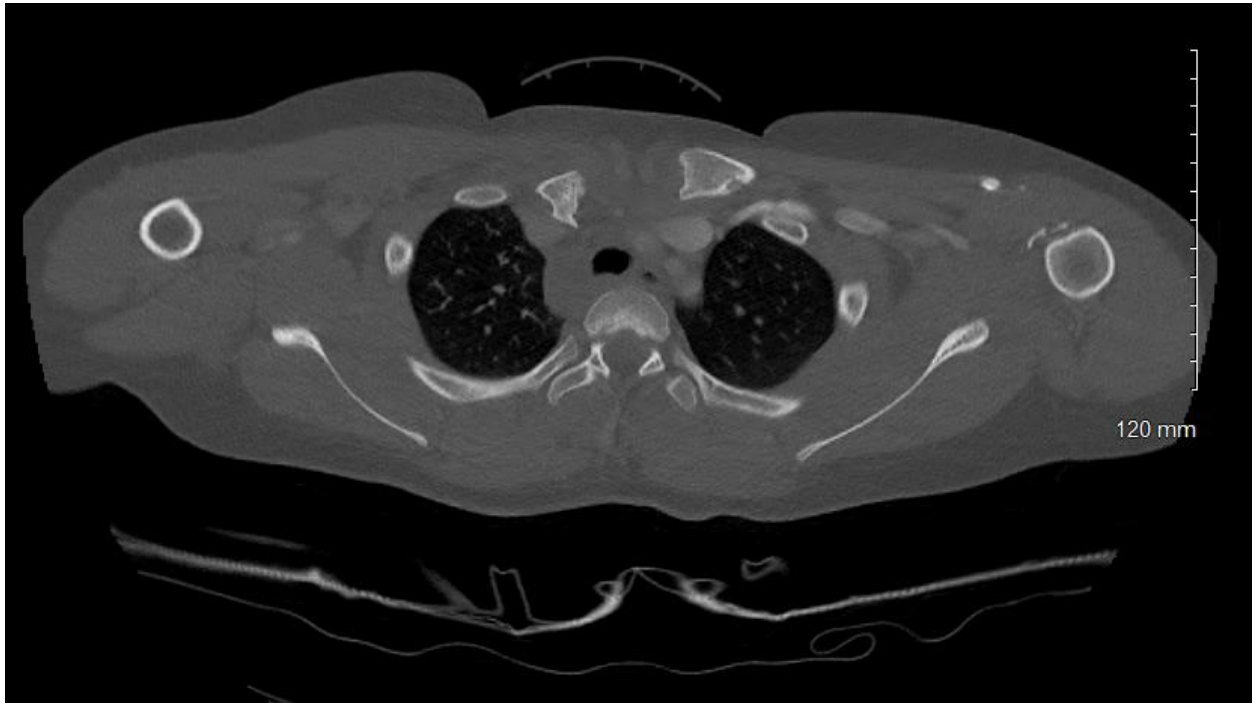

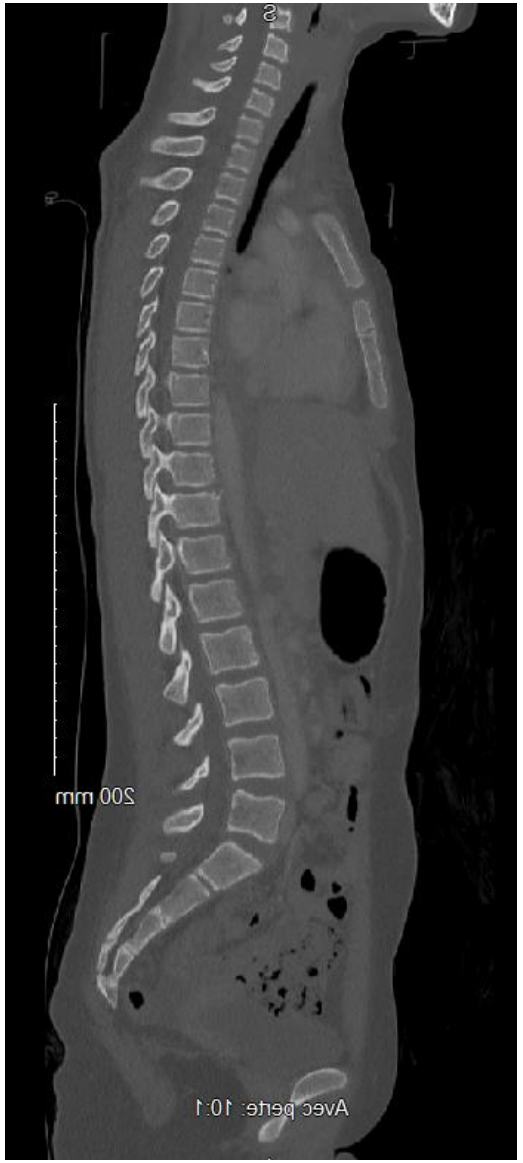

Hôpital des Enfants

UNIVERSITÉ TOULOUSE III PAUL SABATIER

Entorse grave du rachis cervical inférieur

Hôpital des Enfants

UNIVERSITÉ TOULOUSE III PAUL SABATIER

Entorse grave du rachis cervical inférieur

- **Traumatisme du rachis cervical mineur ou polytraumatisée à cinétique élevée**
- Collier mousse

Hôpital des Enfants

UNIVERSITÉ TOULOUSE III PAUL SABATIER

Entorse grave du rachis cervical inférieur

- **Traumatisme du rachis cervical mineur ou polytraumatisée à cinétique élevée**
- Collier mousse
- **Consultation spécialiste et radiographie dynamique à J10**
- **Si doute clinique => IRM du rachis**

Hôpital des Enfants

UNIVERSITÉ TOULOUSE III PAUL SABATIER

Luxation uniarticulaire

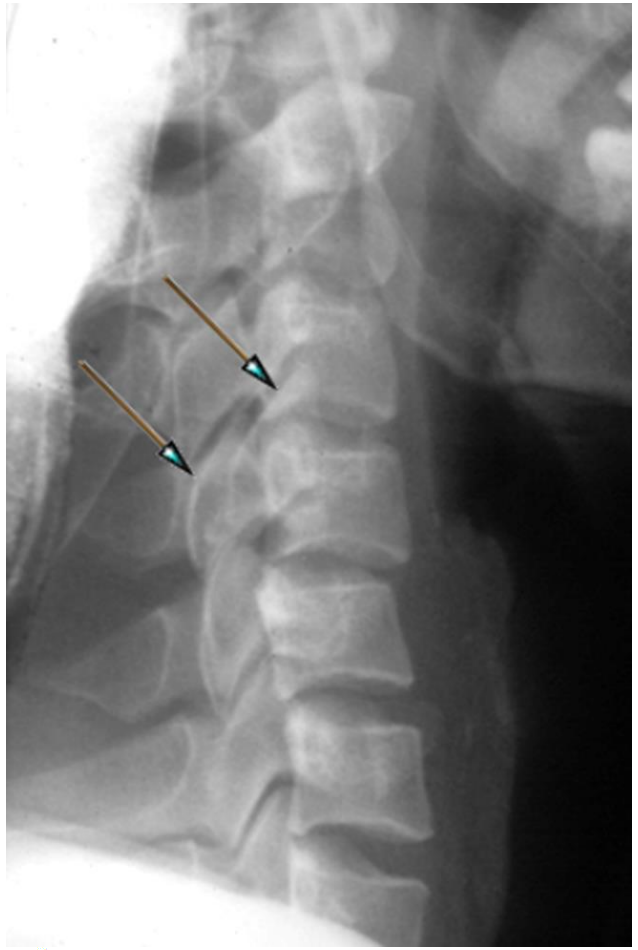

Luxation biarticulaire

Tear-drop fracture

Lésion similaire à l'adulte

Hôpital des Enfants

UNIVERSITÉ TOULOUSE III PAUL SABATIER

Lésion du rachis cervico-thoraco-lombaire

Hôpital des Enfants

UNIVERSITÉ TOULOUSE III PAUL SABATIER

SCIWORA

Spinal **C**ord **I**njury **W**ith**o**ut **R**adiological **A**bnormality

- Propriétés d'élasticité du rachis chez l'enfant (< 8 ans)
  - Rachis: peut être étiré de 5 cm avant rupture
  - Moelle : atteinte à partir de 0,5 cm
- Atteinte neurologique : immédiat ou retardé
- Radiographie normale

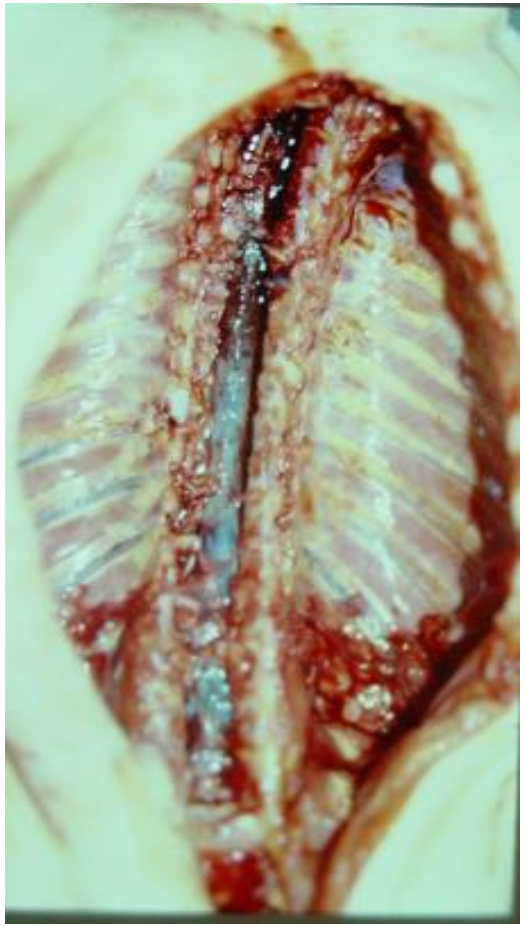

Hôpital des Enfants

UNIVERSITÉ TOULOUSE III PAUL SABATIER

SCIWORA

Spinal **C**ord **I**njury **W**ith**o**ut **R**adiological **A**bnormality

- Diagnostic IRM
  - Anomalie du signal médullaire
  - Lésions ligamentaires
- Mauvais pronostic
- Lésion Instable
  - Immobilisation 3 mois
  - Intérêt limité de la chirurgie

Hôpital des Enfants

UNIVERSITÉ TOULOUSE III PAUL SABATIER

Principaux types de lésions du rachis thoraco-lombaire

Hôpital des Enfants

UNIVERSITÉ TOULOUSE III PAUL SABATIER

Diagnostic => Similaire à l'adulte

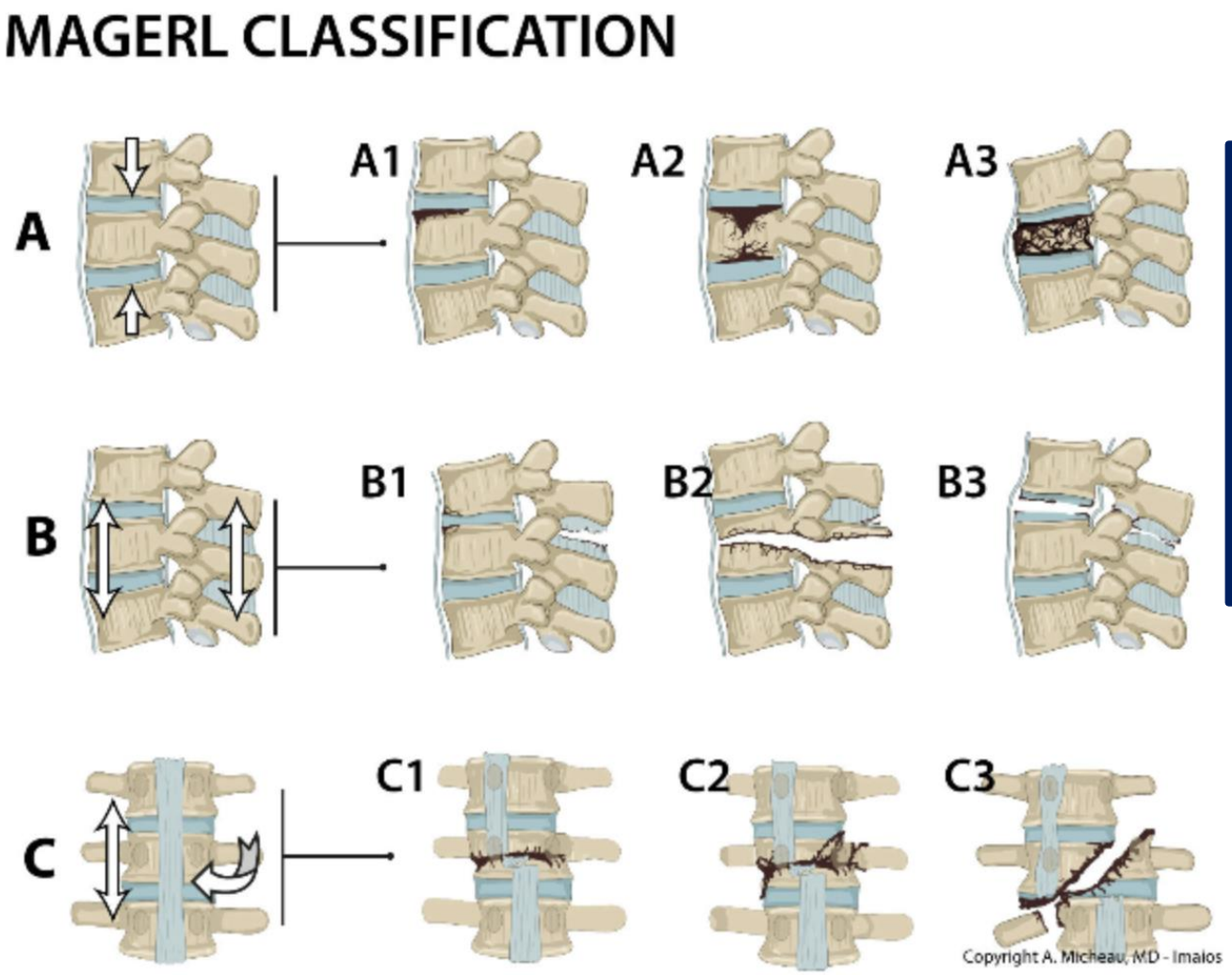

Fracture en compression
=> atteinte purement osseuse

Fracture en distraction
=> atteinte osseuse et ligamentaire

Fracture - rotation
=> atteinte osseuse et ligamentaire

Hôpital des Enfants

UNIVERSITÉ TOULOUSE III PAUL SABATIER

Fracture en Compression

Traitement est en fonction de la stabilité : examen neurologique, type de fracture, déformation locale/régionale

Hôpital des Enfants

UNIVERSITÉ TOULOUSE III PAUL SABATIER

Fracture en Compression = TTT fonctionnel

Diagnostic

+ 1 an

Hôpital des Enfants

UNIVERSITÉ TOULOUSE III PAUL SABATIER

Fracture en Compression = TTT orthopédique

7 ans

8 ans

11 ans

Hôpital des Enfants

UNIVERSITÉ TOULOUSE III PAUL SABATIER

Fracture en Compression = TTT chirurgical

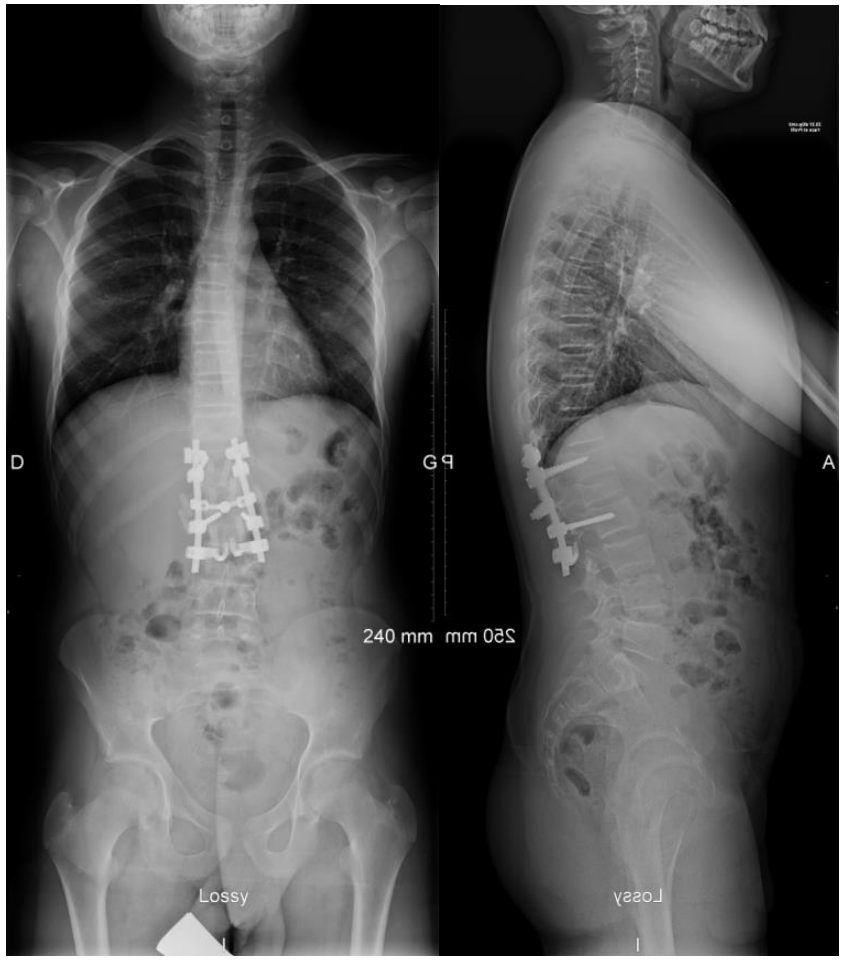

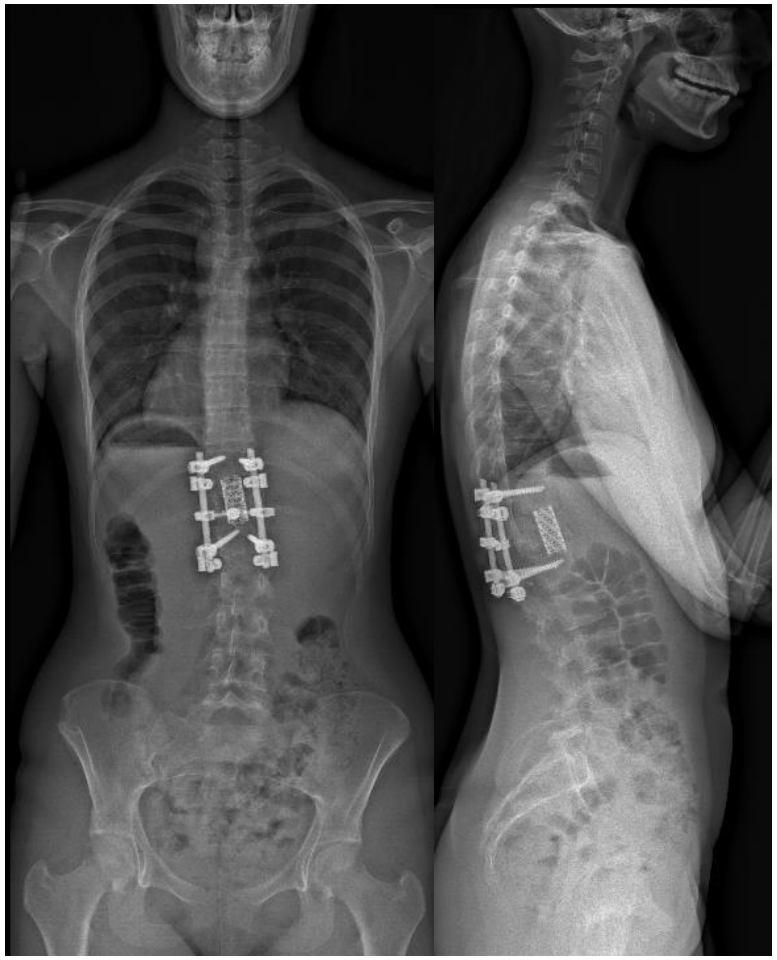

Hôpital des Enfants

UNIVERSITÉ TOULOUSE III PAUL SABATIER

Diagnostic => Similaire à l'adulte

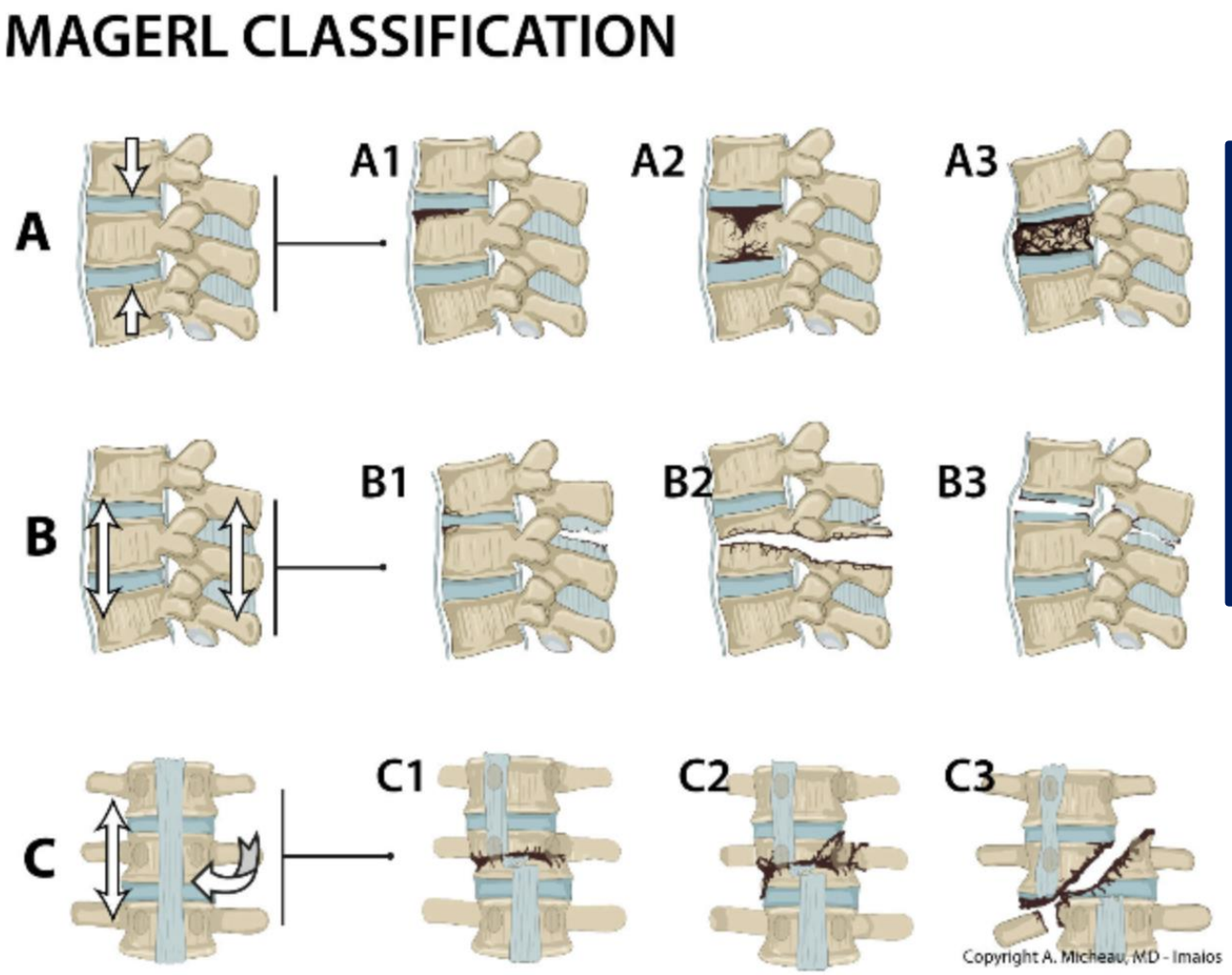

Fracture en compression
=> atteinte purement osseuse

Fracture en distraction
=> atteinte osseuse et ligamentaire

Fracture - rotation
=> atteinte osseuse et ligamentaire

Hôpital des Enfants

UNIVERSITÉ TOULOUSE III PAUL SABATIER

Fracture en Distraction = Fracture de Chance

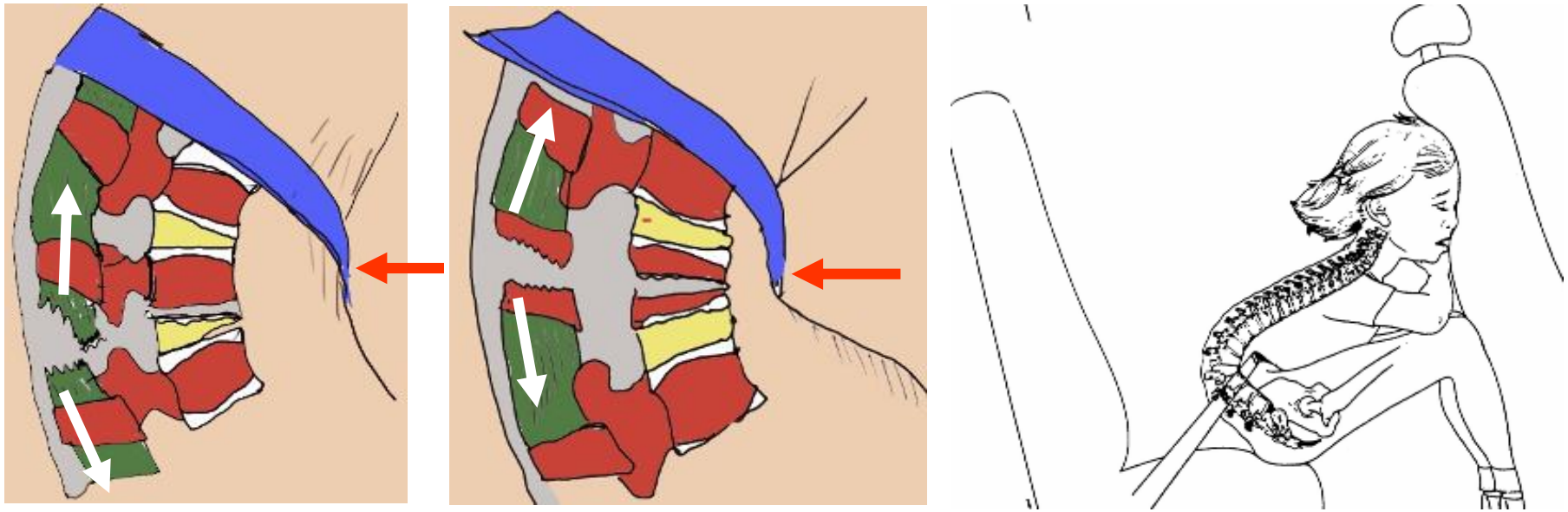

Décrite en 1948; « Sea-Belt fracture »

Hôpital des Enfants

UNIVERSITÉ TOULOUSE III PAUL SABATIER

Fracture en Distraction = Fracture de Chance

- **Lésions abdominales**
  - > 50%
  - Retard diagnostic fréquent
  - Seat-Belt sign +++
- **Atteinte neurologique (10 à 30%)**

Hôpital des Enfants

UNIVERSITÉ TOULOUSE III PAUL SABATIER

Fracture en Distraction = Fracture de Chance

IRM

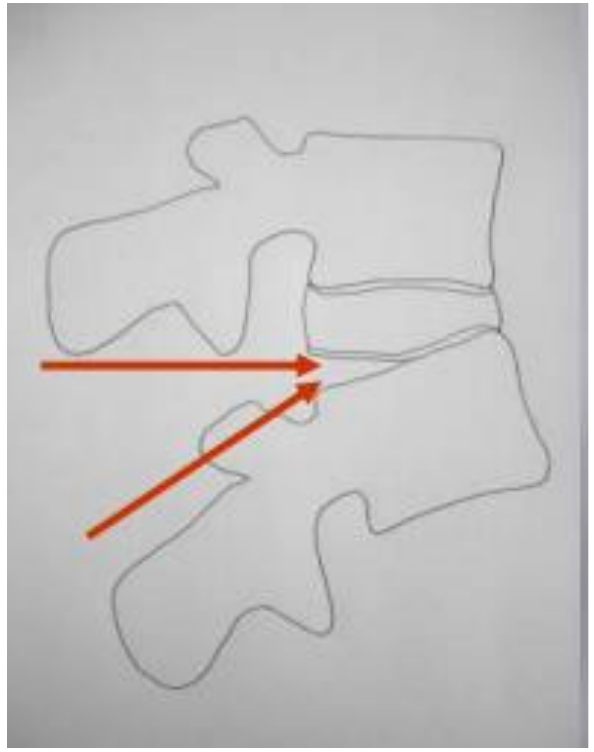

Type 1

Hôpital des Enfants

UNIVERSITÉ TOULOUSE III PAUL SABATIER

Fracture en Distraction = Fracture de Chance

IRM

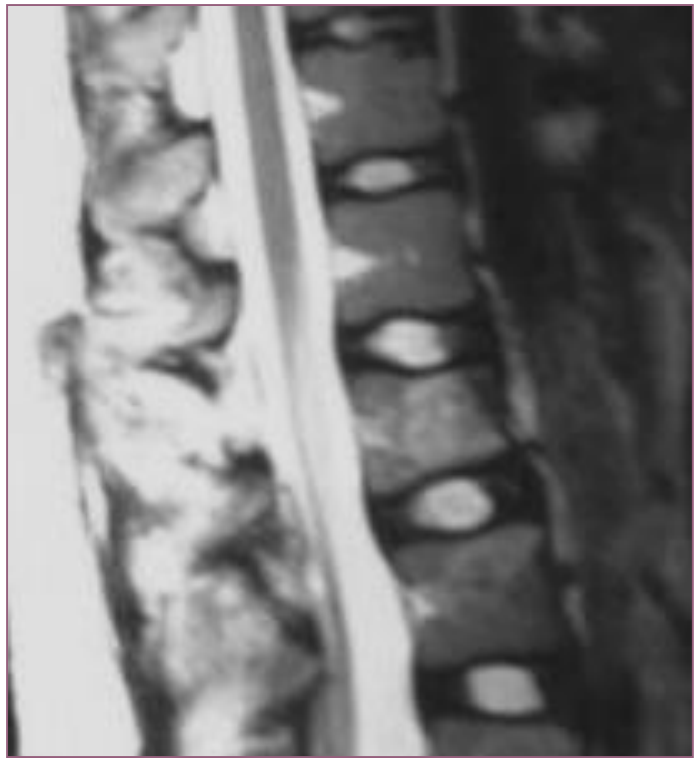

Type 2

Hôpital des Enfants

UNIVERSITÉ TOULOUSE III PAUL SABATIER

Fracture en Distraction = Fracture de Chance

IRM

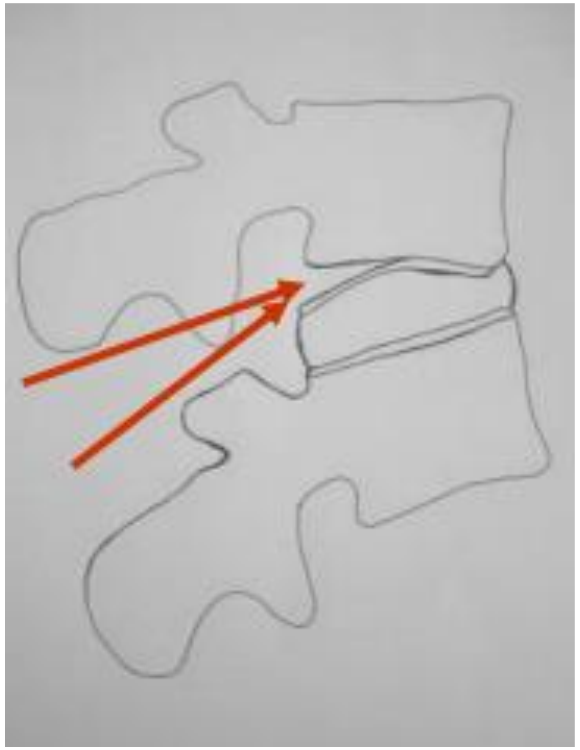

Type 3

Hôpital des Enfants

UNIVERSITÉ TOULOUSE III PAUL SABATIER

Fracture en Distraction = Fracture de Chance

Fracture Instable

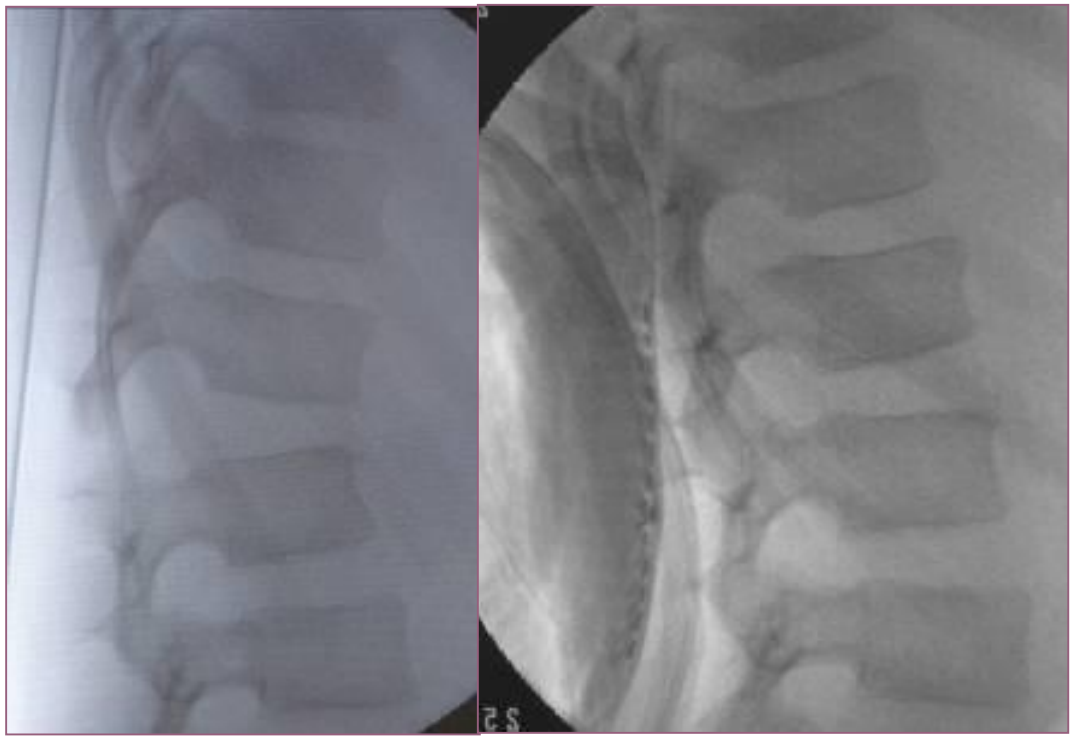

Pré-opératoire Post-opératoire

Hôpital des Enfants

UNIVERSITÉ TOULOUSE III PAUL SABATIER

Fracture en Distraction = Fracture de Chance

Fracture Instable

Hôpital des Enfants

UNIVERSITÉ TOULOUSE III PAUL SABATIER

Fracture du ring apophysaire = avulsion du listel marginal

- **Rare**
- Adolescent , Garçon
- Flexion/rotation trauma
- Rugby, gymnastique
- Lombo-sciatique

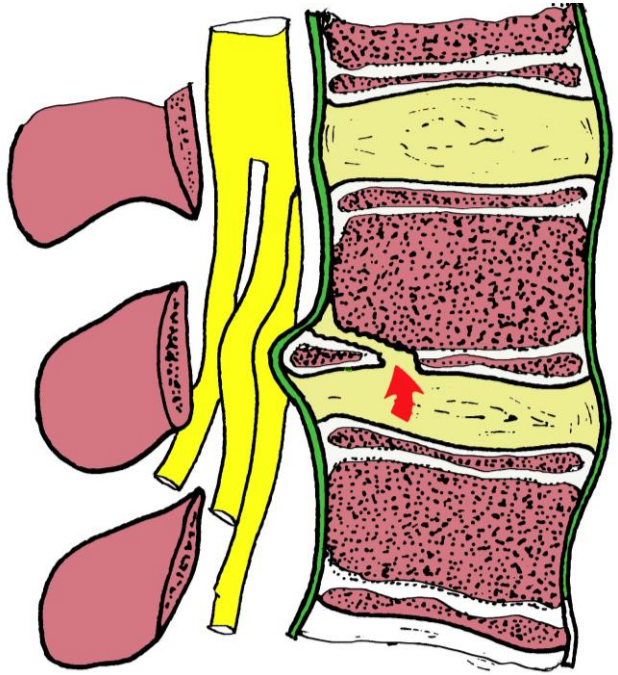

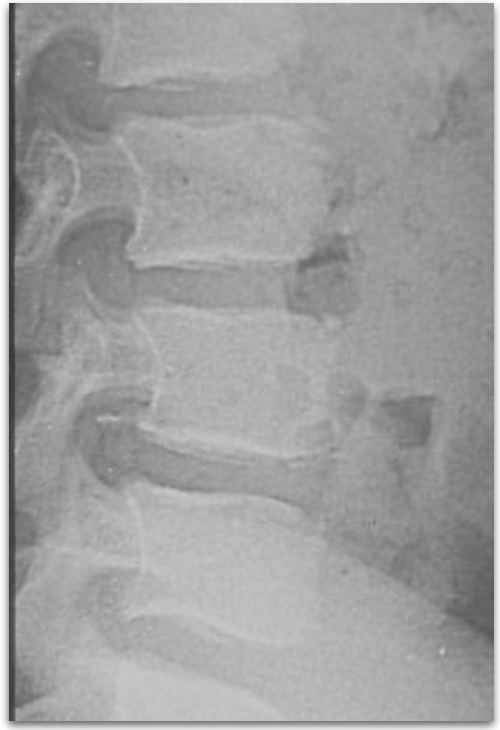

Traitement chirurgical est débattue

Hôpital des Enfants

UNIVERSITÉ TOULOUSE III PAUL SABATIER

Syndrome de Silverman

Hôpital des Enfants

UNIVERSITÉ TOULOUSE III PAUL SABATIER

Syndrome de Silverman

- Rachis raide
- Lésions variées
- Lésions multiétagées

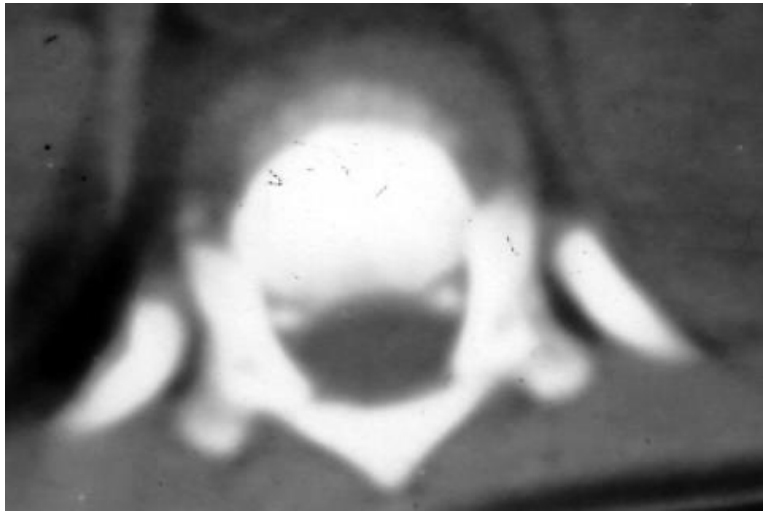

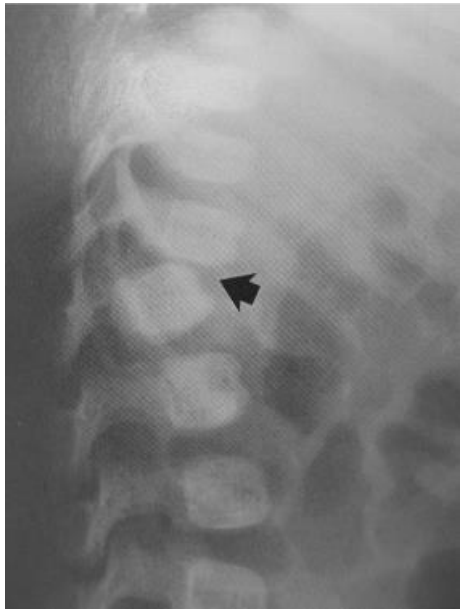

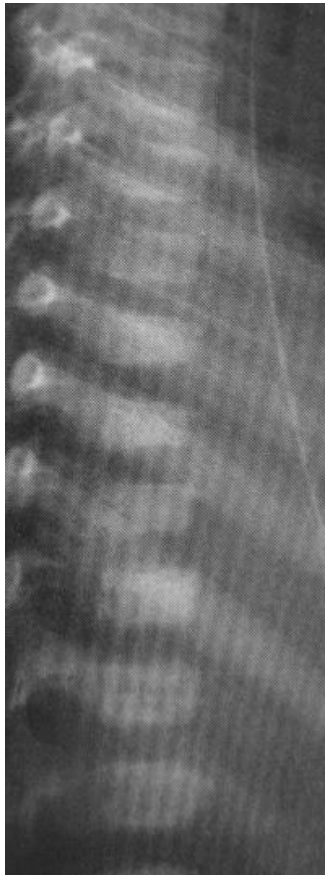

Hôpital des Enfants

UNIVERSITÉ TOULOUSE III PAUL SABATIER

Messages importants

- Rares ; Types de lesion depend de l'âge
- Immobiliser, installer
- Bilan neurologique complet et répété durant les 72 heures
- Radiographie dynamique à J10 avec spécialiste
- IRM : structure ligamentaires, musculaires et DIV

Question DPC

A propos de la lésion dit de SCIWORA, quelles sont les proposions vraies ?

A. Il s'agit d'une lésion de la moelle épinière sans anomalie radiographique

B. Il n'existe pas de déficit neurologique clinique évident

C. Cette lésion peut apparaitre jusqu'à 4 jours après le traumatisme

D. Son diagnostic est confirmé sur un scanner du rachis cervical

E. Cette lésion a un mauvais pronostic et l'intérêt de la chirurgie est limité.

Réponse : A, C, E

Hôpital des Enfants

UNIVERSITÉ TOULOUSE III PAUL SABATIER

Nous vous remercions de votre attention

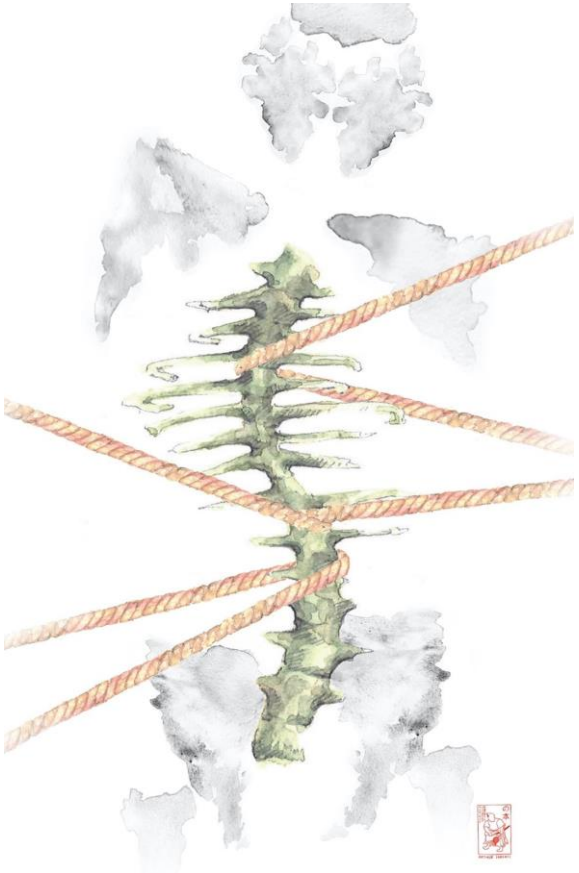

Hôpital des Enfants

CHU TOULOUSE

IMFT
INSTITUT DE MECANIQUE
DES FLUIDES DE TOULOUSE

UNIVERSITÉ
TOULOUSE III
PAUL SABATIER