Traumatisme du rachis chez l’enfant

JUP 03/10/24

Généralités

- Rares (2 à 5% des fractures pédiatriques)
- Séquelles neurologiques jusqu'à 60% des cas
- Croissance et ossification au cours de l'enfance
  - Connaitre l'anatomie selon l'âge
  - Lésions typiquement pédiatriques
  - Fréquence des lésions ligamentaires seules +++
- Rachis cervical 80% >>> rachis thoraco-lombaire

Objectifs

- Discussion de l’anatomie normale et de ses variantes, en particulier du rachis cervical.
- Obtenir les clés de l’interprétation afin d’éviter les pièges et les différencier des vraies lésions traumatiques

Notions anatomiques

C1 Atlas

3 centres d'ossification

- 2 centres d'ossification primaires postérieurs
  ossifiés dès la naissance
- 1 centre d'ossification secondaire antérieur
  Ossifié 20% des cas à la naissance / 100% à 1 an

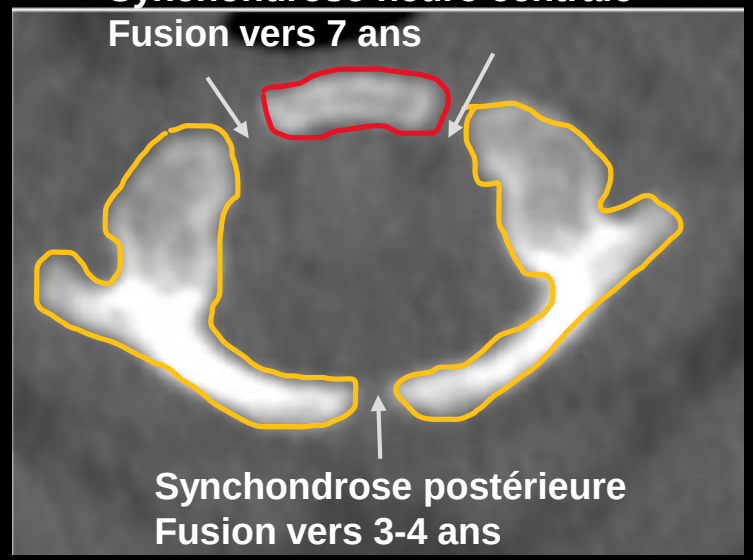

4 jours

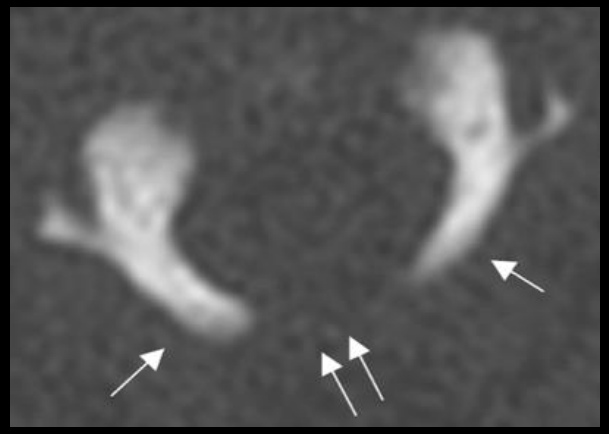

10 mois

4 ans

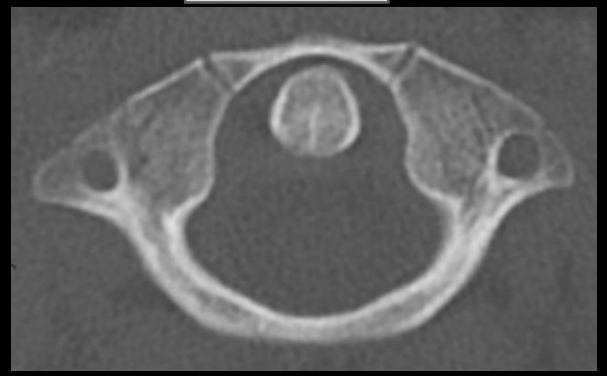

10 ans

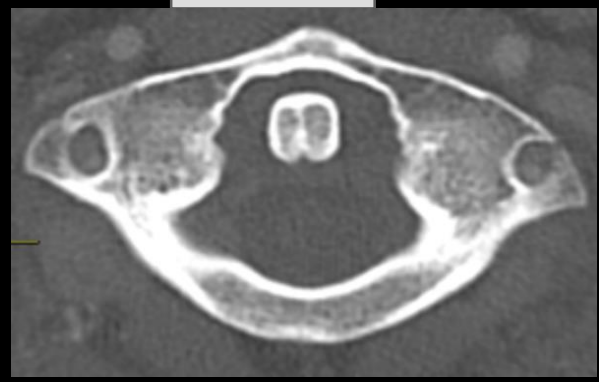

C2

Ossicule terminale
Apparition 3-6 ans
Fusion 12 ans

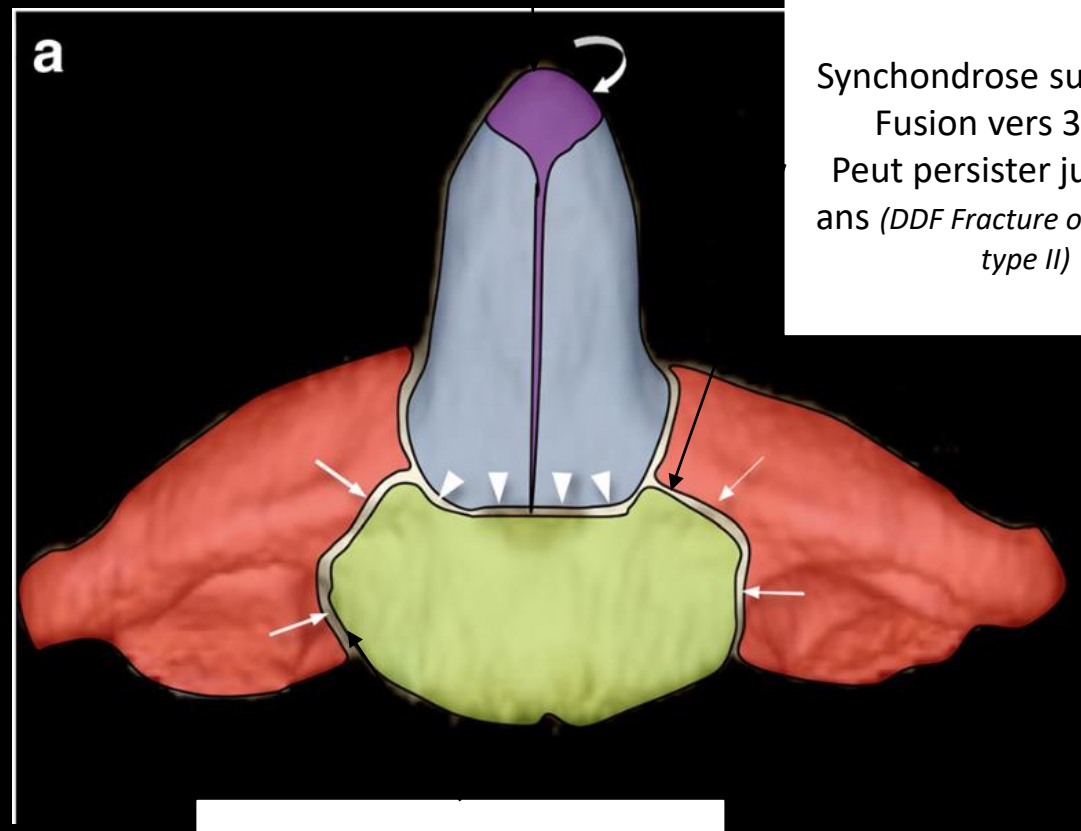

Synchondrose sub dentale
Fusion vers 3-6 ans
Peut persister jusqu'à 11 ans *(DDF Fracture odontoïde de type II)*

Fusion vers 3-6 ans
(DDF Fracture longitudinale rarissime)

Caractéristiques :

Comporte **4 centres d'ossifications** principaux :

- Un pour chaque arc neural
- Un pour le corps
- Un centre pour le processus odontoïde formé en réalité de deux centres secondaires longitudinaux qui fusionnent in utéro et d'un troisième centre secondaire qui apparaît à l'apex du processus odontoïde (ossicule terminale) vers 3-6 ans.

Le corps de C2 fusionne avec le processus odontoïde vers l'âge de 3-6 ans.

Les arcs neuraux fusionnent entre eux vers l'âge de 2-3 ans et avec le corps vers 3-6 ans.

L'ossicule terminale fusionne **totalement** vers l'âge de 12 ans.

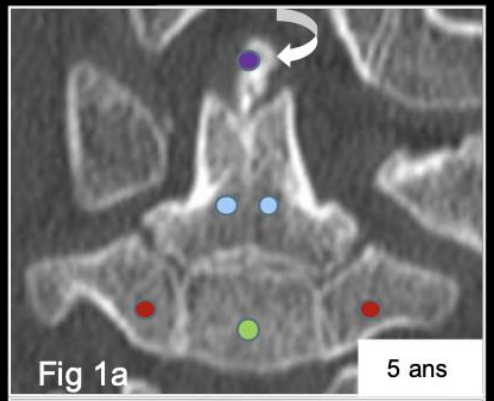

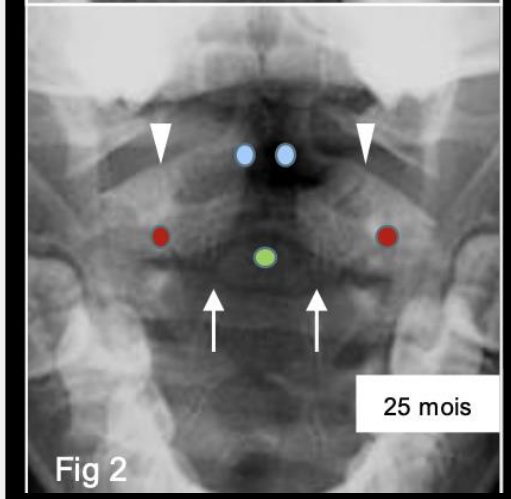

C3-L5

Synchondrose neuro centrale fusionne vers 3-6 ans

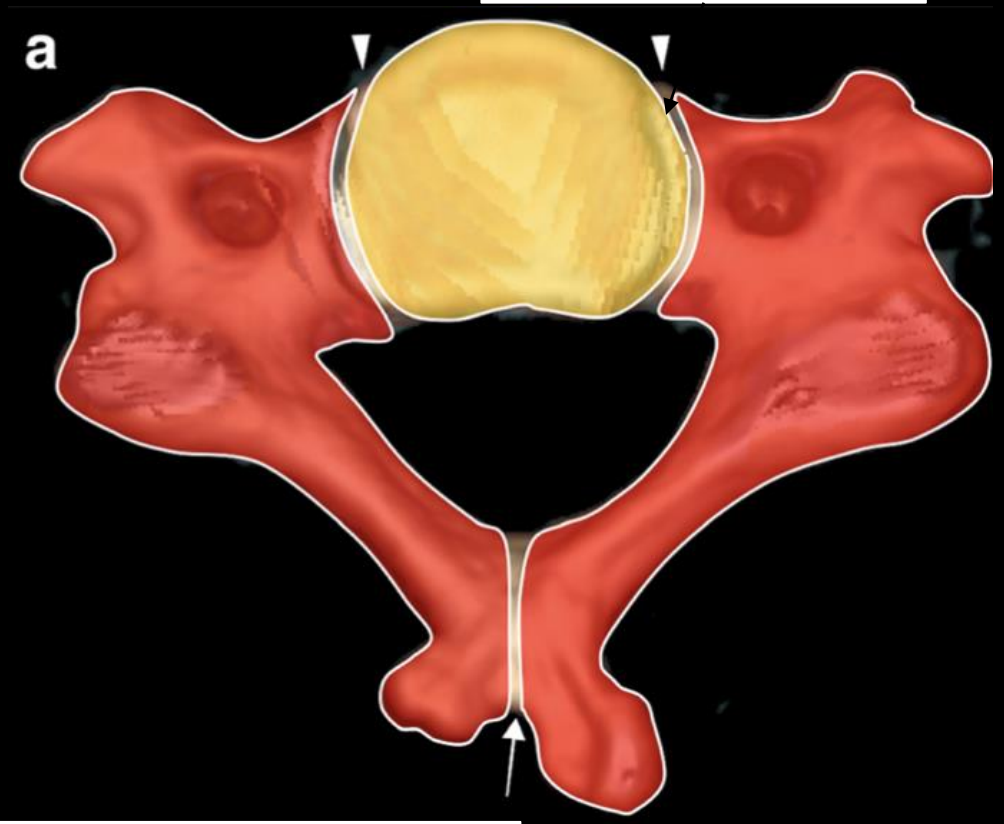

Synchondrose postérieure Fusionne vers 3 ans

Caractéristiques :

Comporte **3 centres d'ossifications** :

- Un pour chaque arc neural
- Un pour le corps

Les arcs neuraux fusionnent entre eux vers l'âge de 3 ans et avec le corps vers 3-6 ans (jusqu'à 7 ans).

- sens cranio caudale
- asymétrique

Les uncus commencent à s'ériger de la partie latérale des corps vertébraux à partir de 9-10 ans.

Des centres d'ossifications secondaires apparaissent plus tardivement (5) :

- 2 en périphérie des plateaux vertébraux (listels marginaux). S'ossifie au début de l'adolescence pour fusionner avec le corps vertébral entre 18-25 ans
- 2 transverse
- 1 épineuse

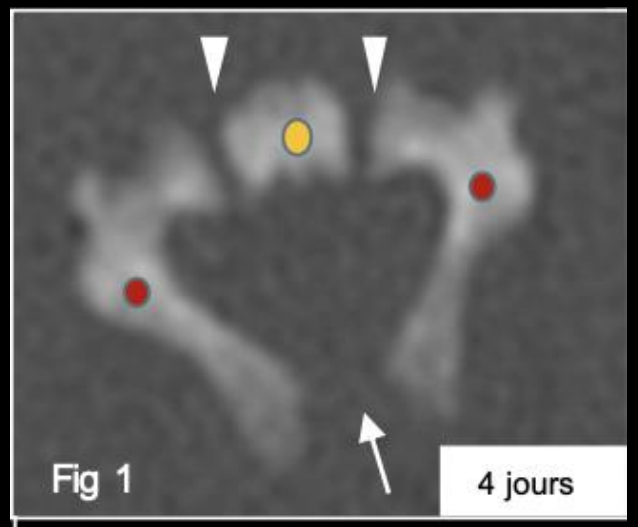

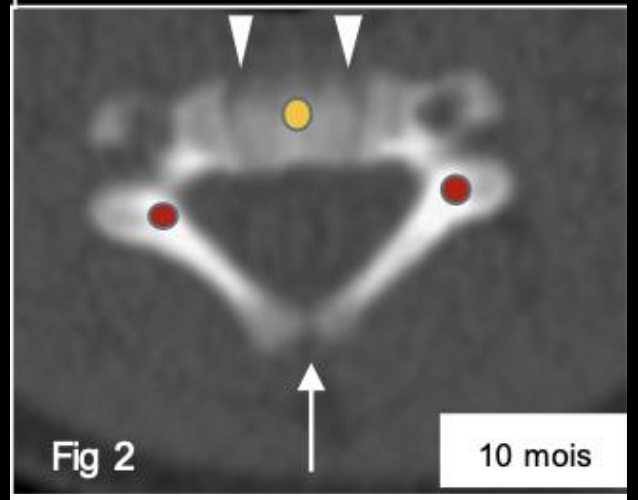

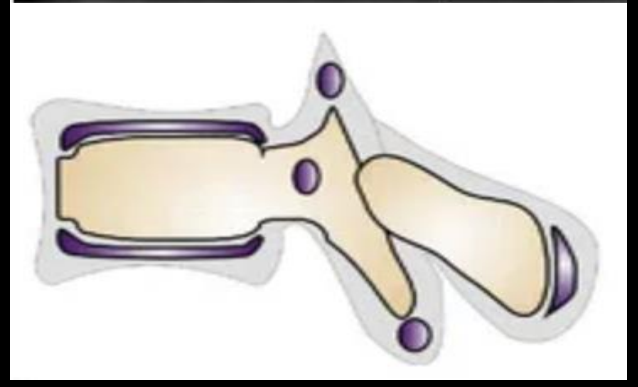

Indication imagerie

Rachis cervical

Critères NEXUS
et PECARN

- Altération de la conscience
- Déficit neurologique focal
- Douleur cervicale
- Torticolis
- Mécanismes prédisposant à une lésion cervicale
- AVP haute cinétique
- Lésions thoraciques importantes
- Plongeon
- Lésion distrayante

≥ 1 critère
=
IMAGERIE

0 critère
=
PAS D'IMAGERIE

Rachis cervical

Quelle imagerie ?

Polytraumatisé
Obnubilation
Traumatisme à haute cinétique

→ **TDM**

Autres situations

→ **Rx Face Profil**
Bouche ouverte si > 5 ans

Radiographies :
- Anormales
- Incomplétes

Discordance radioclinique

Symptômes neuro à TDM normal
Suspicion de lésion discale, ligamentaire ou médullaire

→ **IRM**

Clichés dynamiques

Rachis thoraco-lombaire

- Evaluation clinique : sensibilité 81% et spécificité 68%

Panel d'expert en imagerie pédiatrique

↓

IMAGERIE SYSTEMATIQUE

Type d'examen réalisé = critères identiques rachis cervical

Radiographie initiale +++

Source ACR Appropriateness Criteria" Suspected Spine Trauma-Child

Analyse radiologique

“on ne trouve que ce que l’on cherche et on ne cherche que ce que l’on connaît”

3 règles d’or :
- Toujours vérifier la qualité des images
- Ne pas s’arrêter à la première lésion visible
- Au moindre doute discuter un scanner

Règle A-B-C-D-E :
- **Alignement**
- **Bone**
- **Cartilage**
- **Dent C2**
- **Epaississement**

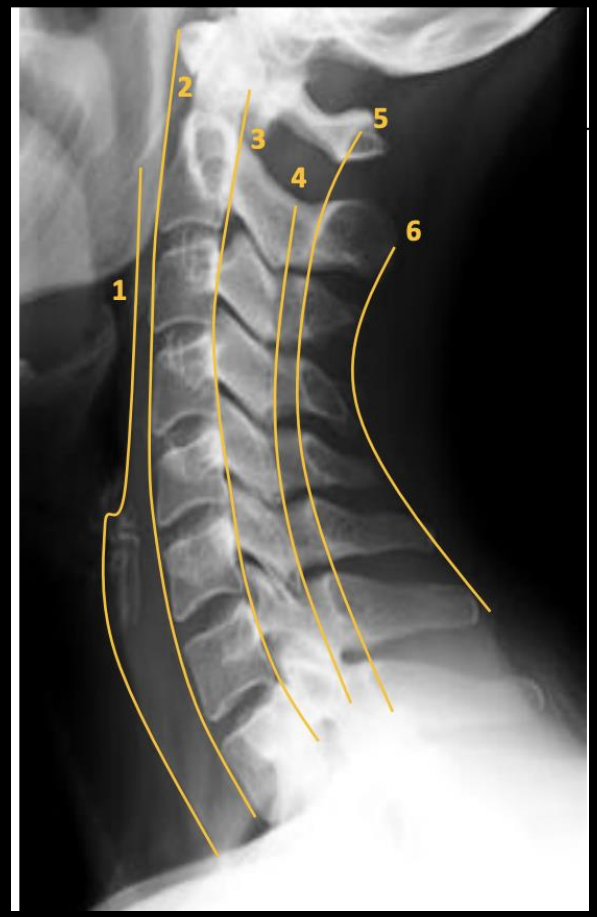

Analyse profil cervical

Critères réussite cliché de profil :
- Superpositions des angles mandibulaires et des apophyses articulaires postérieurs
- Absence de dédoublement des murs postérieurs
- Rachis visible jusqu'en C7-T1

- Infiltration des parties molles :
  - C2-C4 ≤ 7 mm
  - Sous C4 ≤ 14 mm
- Lignes antérieure, postérieure et spino-lamellaire
- Ligne de Swischuck < 2 mm
- Mesure arc antérieur C1-C2 ≤ 5 mm (1 an) / ≤3 mm (8 ans)
- Anneau de Harris

  - Intervalle dent basion : 0-12 mm
  - Powers ratio < 1
  - Ratio inter-épineux < 2,5 (C1-C2/C2-C3)

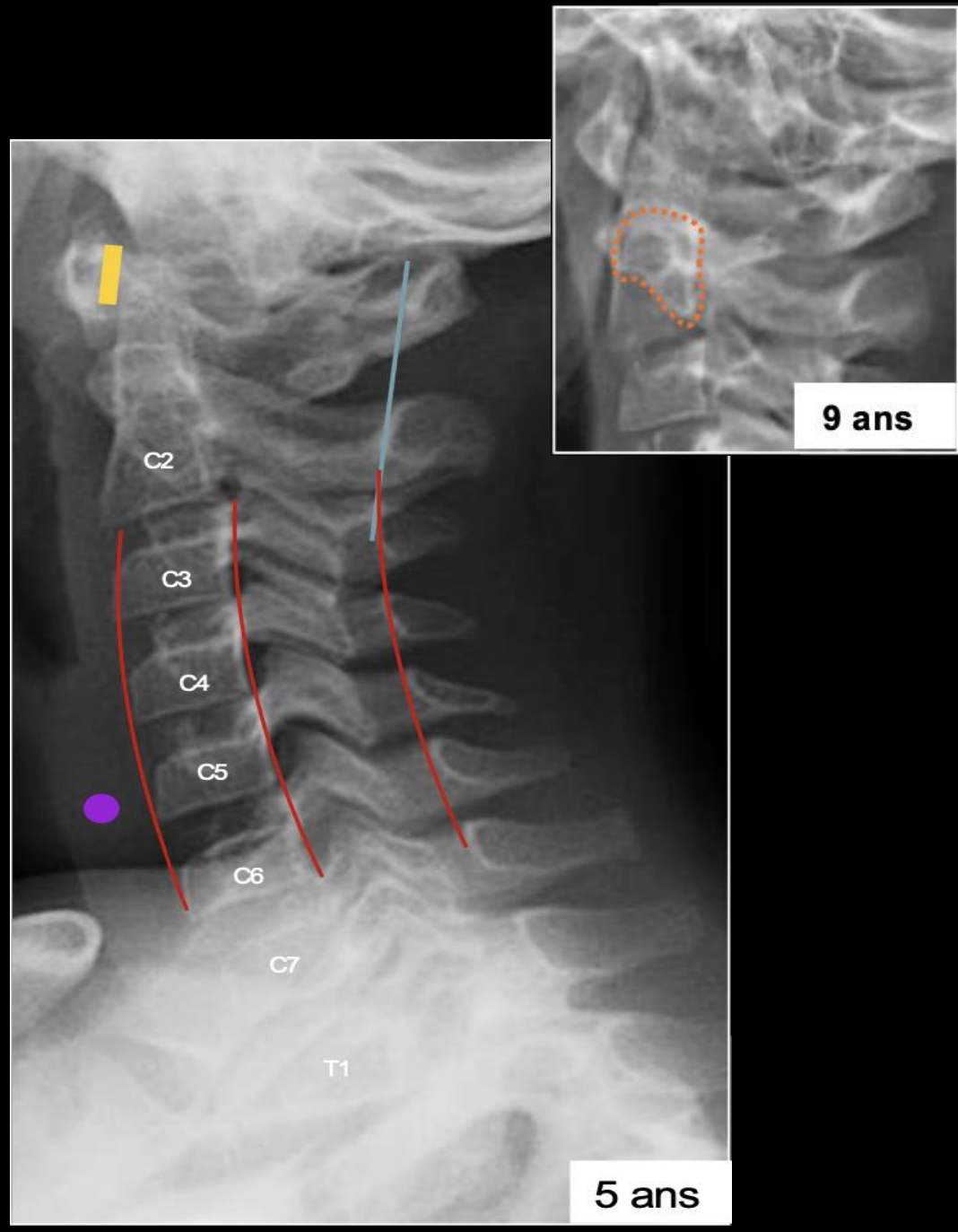

Analyse face cervicale

Critère de réussite cliché de face :
•position médiane de la trachée et des épineuses.
•position symétrique du maxillaire inférieure.
•bonne visibilité des interlignes articulaires de C3-C4 à C7-T1

- Parallélisme et équidistance des 5 lignes :
  - processus transverses
  - uncus
  - épineuses
- Hauteur des corps vertébraux identique
- Les processus épineux alignés et médians
- La distance inter épineuse de deux segments adjacents ne doit pas différer de ≥ 2 mm

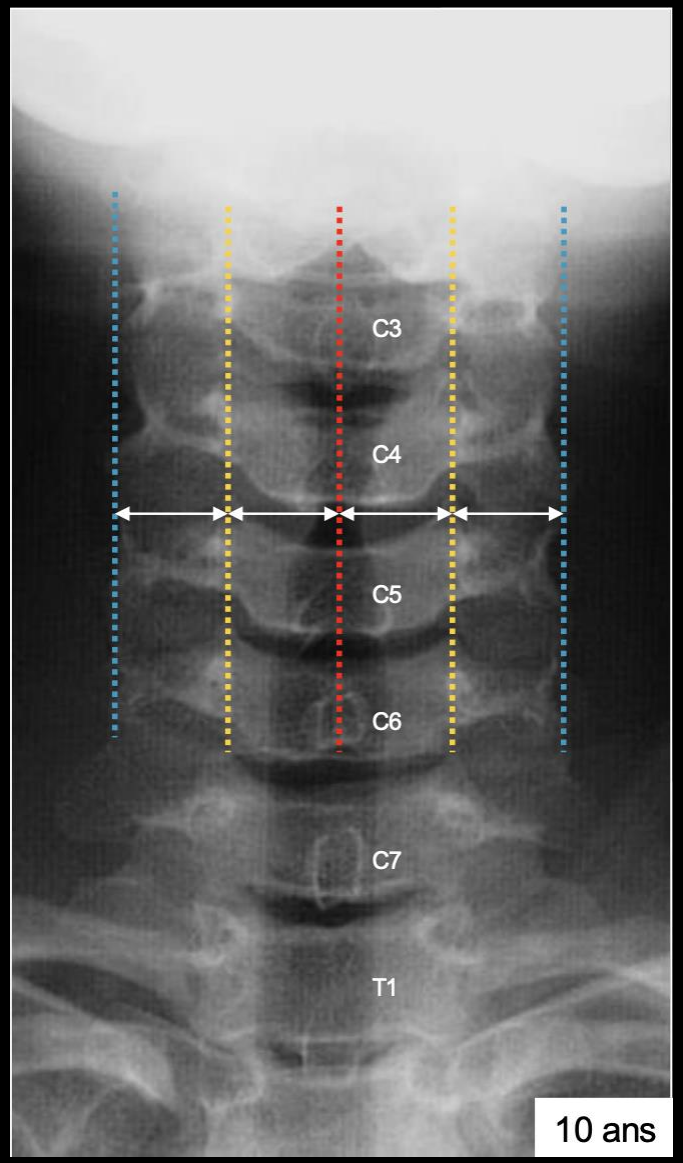

Analyse bouche ouverte

- l'alignement des bords latéraux des masses latérales
  - déplacement latéral physiologique des masses de C1 par rapport à celles de C2 **≤ 6 mm jusqu'à 6 ans.**
- Position centrale du processus odontoïde
  - somme des 2 débords latéraux < 5 mm
  - Projection du processus épineux passe par le milieu de la dent

L'absence de fragment osseux entre processus odontoïde et masse latérale de C1

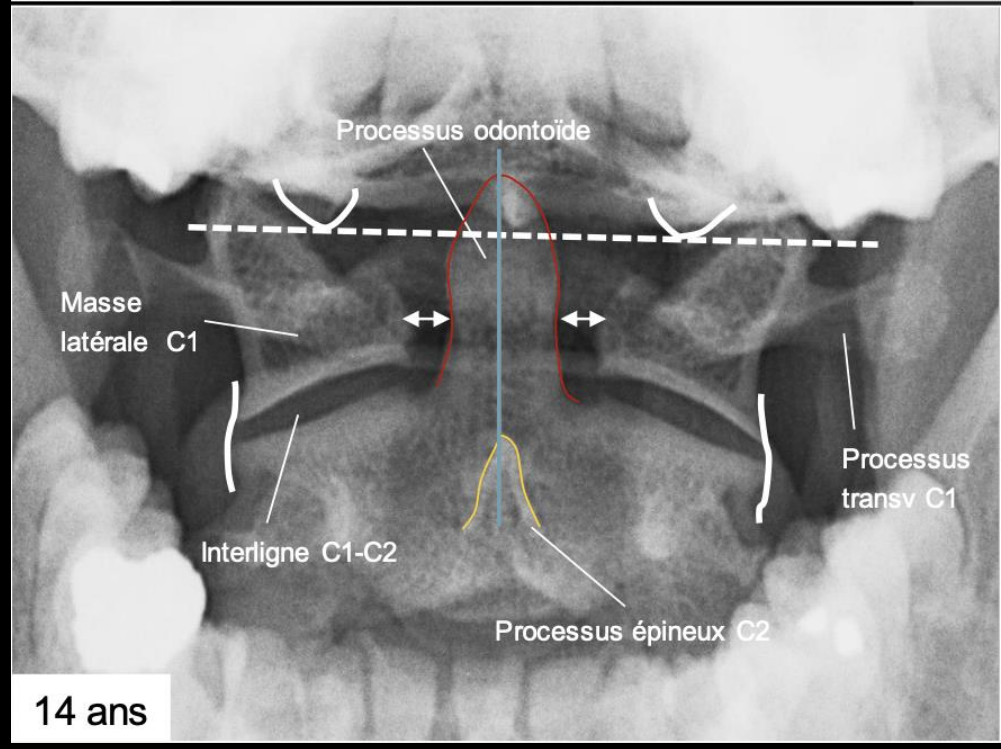

TDM cervical

- Plusieurs outils de mesure :
  - Mesure dent basion
  - Ligne de Wackenheim : ligne corticale post du clivus doit passer par le 1/3 post de la dent
  - Rapport de Powers
  - Espace inter épineux C1-C2 <12mm
- Rechercher :
  - Hématome rétro-clival
  - Infiltration de la graisse entre la dent et le basion
  - Infiltration pré ou post-vertébrale

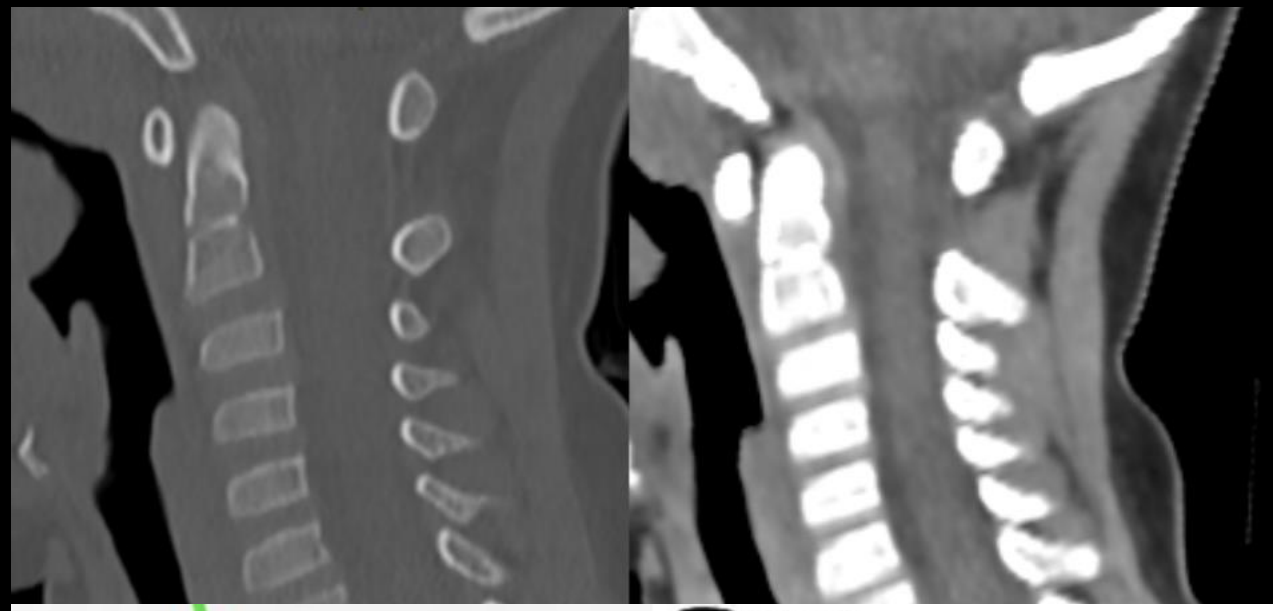

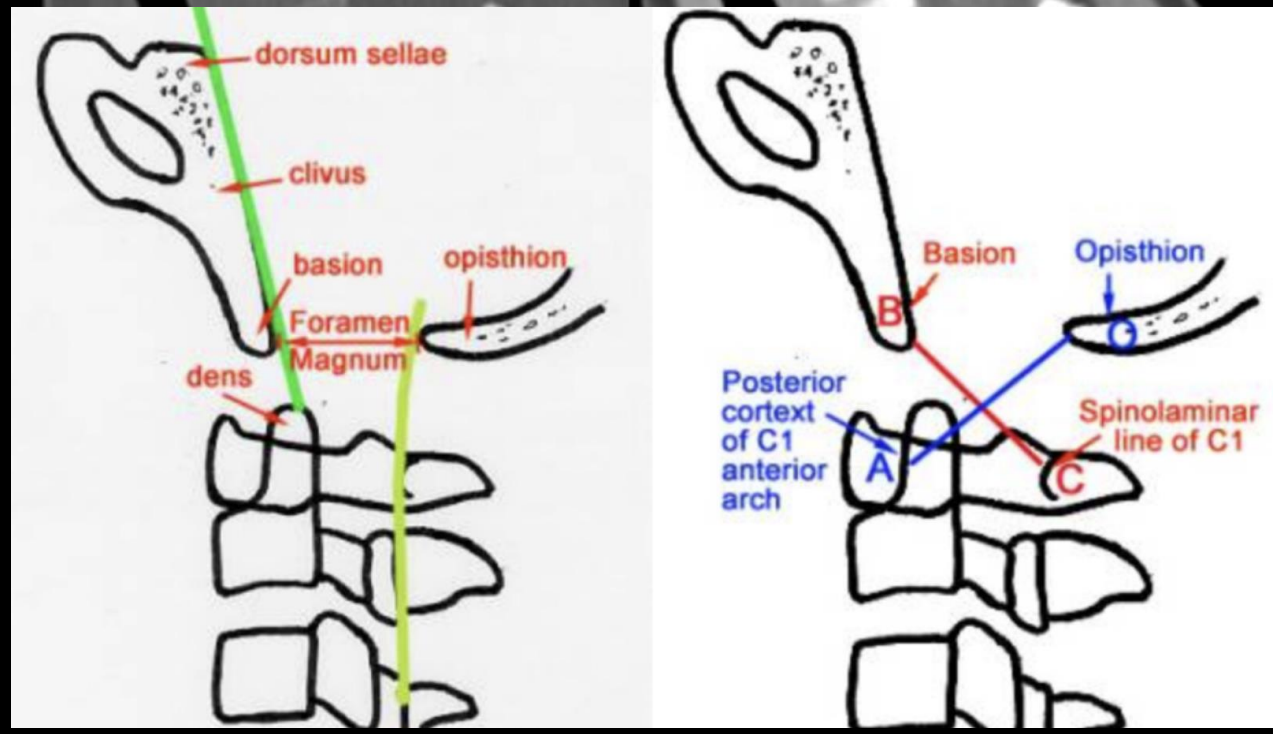

Analyse rachis dorso-lombaire

- Alignement du mur vertébral antérieur, postérieur, spino lamellaire et des pédicules.
- Morphologie des corps vertébraux
- Continuité des arcs postérieurs

17 mois

Images pièges et variantes

Pseudoluxation C2-C3 *C3-C4*

- Visible jusqu'à 7-8 ans
- Anté-listhésis ≤ 5 mm

Diagnostic différentiel avec la luxation

➡ **la ligne de Swischuck < 2 mm**

7 ans

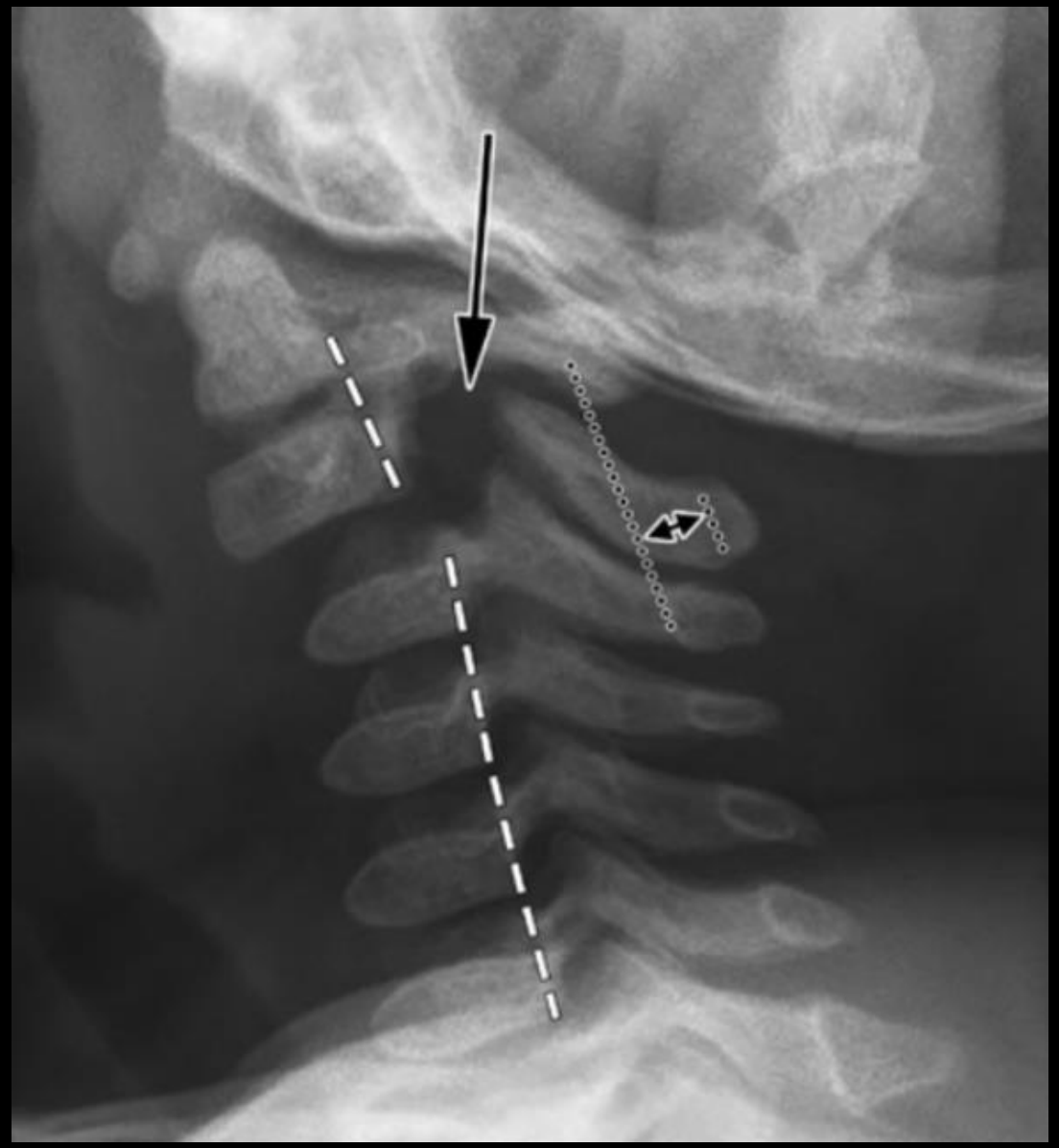

17 mois

Wedging antérieur

- Physiologique des corps vertébraux de l'enfant
  - + marqué en C3 → jusqu'à 3 mm
- Le wedging disparait avec l'âge

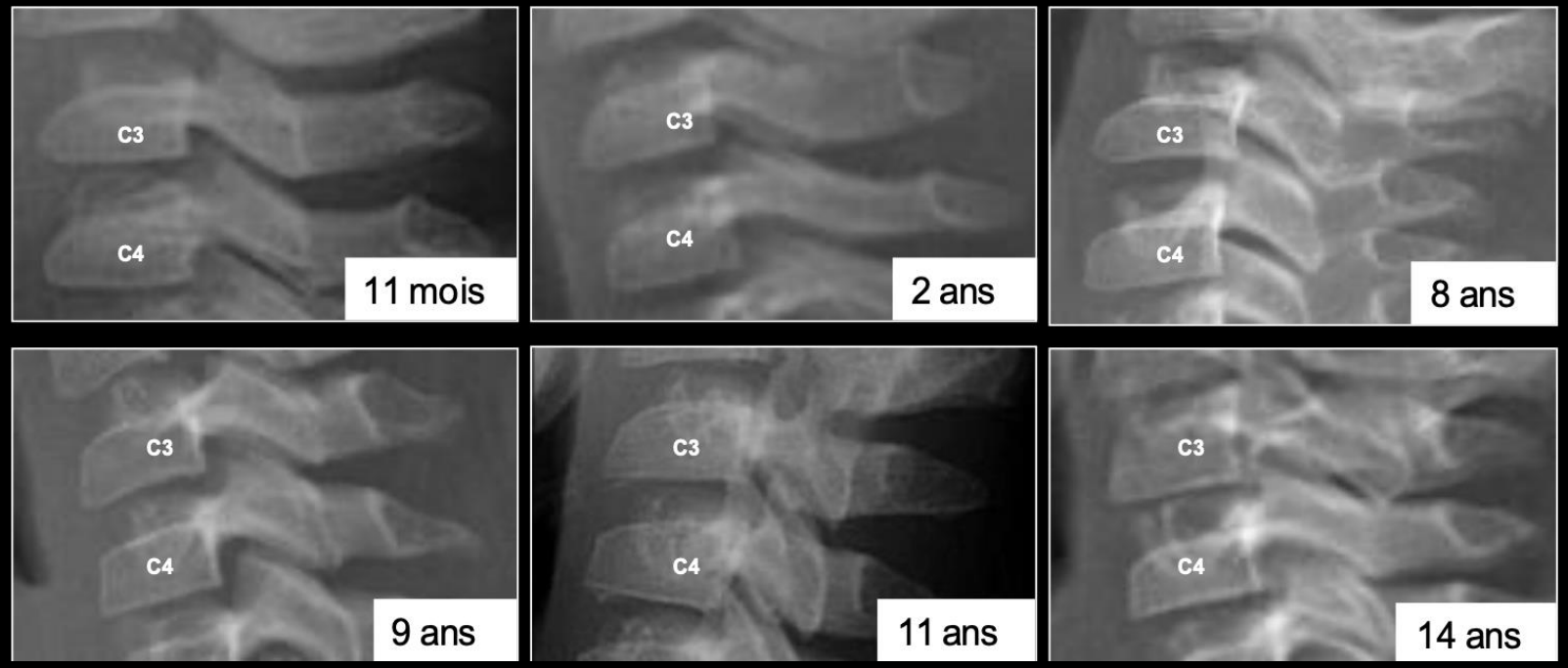

Pseudo fractures

- Synchondrose versus fracture
  - Bords réguliers, corticalisés irréguliers, non corticalisés
  - Zones anatomiques localisation variable

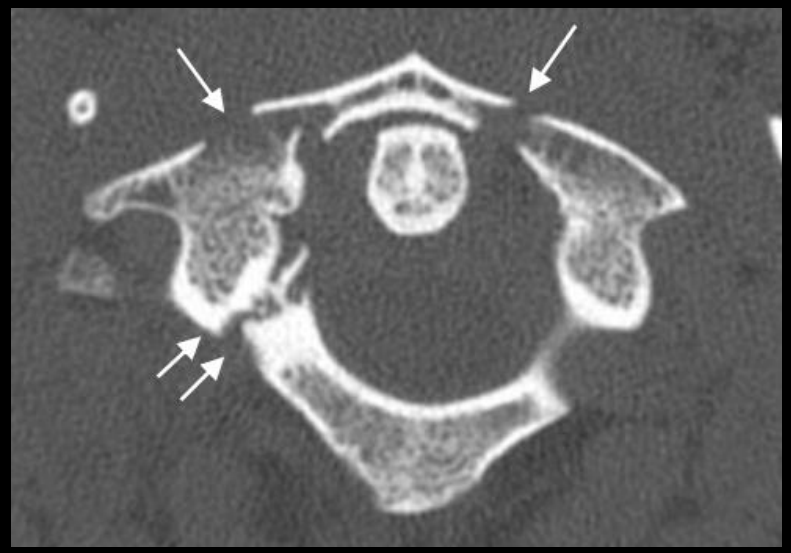

Pseudo fractures

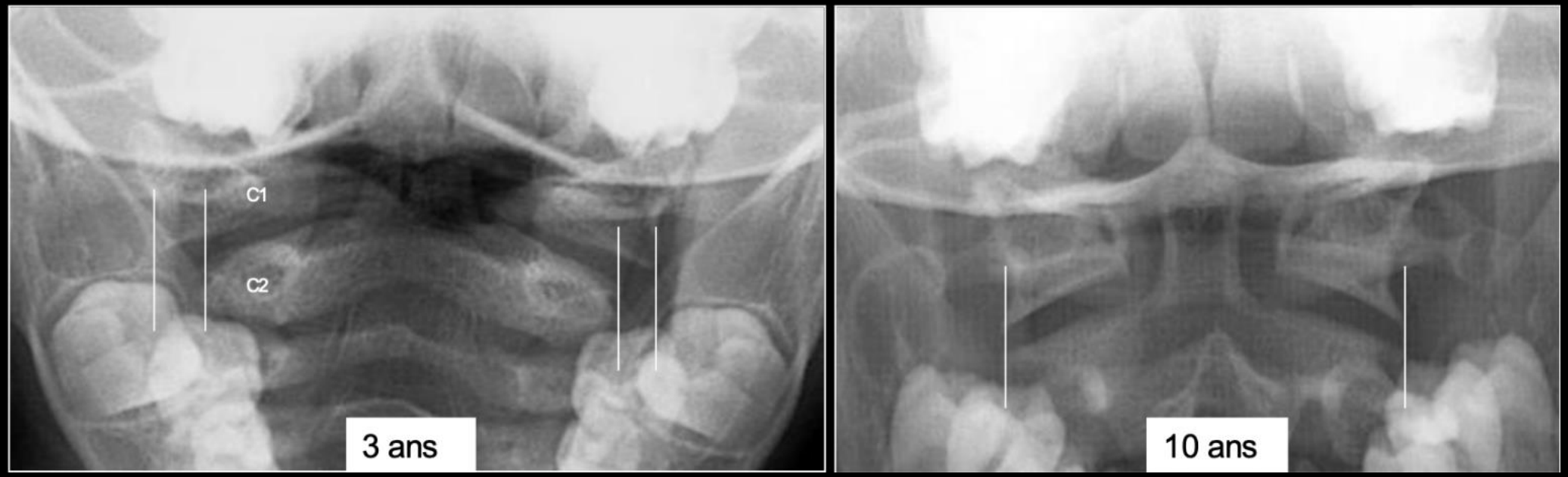

Une asymétrie de position des masses latérales est fréquente lors de torticolis.

Les fractures de jefferson sont exceptionnelles avant 10 ans.

Un déplacement latéral des masses de C1 par rapport à celles de C2 sont possibles jusqu'à 6 ans (car les processus articulaires sont incomplètement ossifiés). Au delà de 6 ans elles doivent être parfaitement symétrique.

Pseudo fractures

Espace inter-dentaire

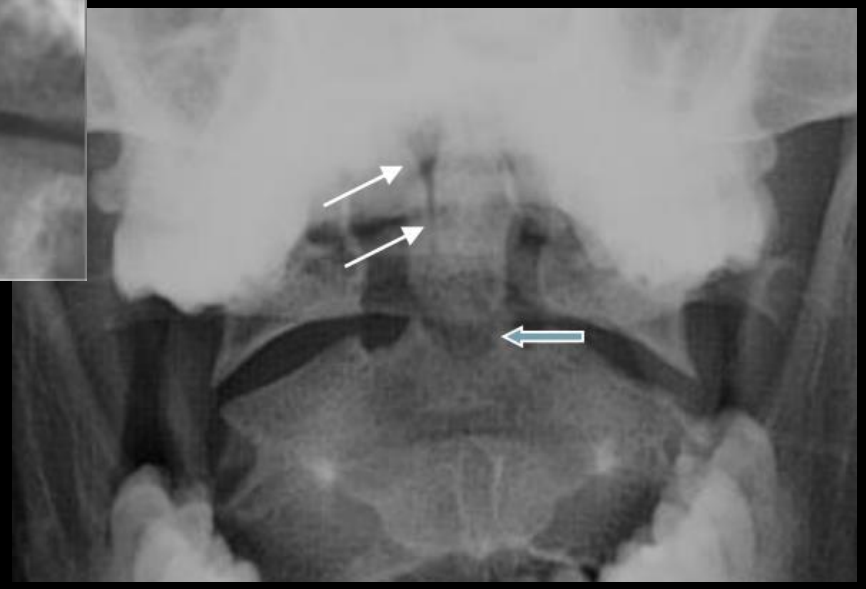

Défilé laryngo-trachéal

Pseudo- fractures

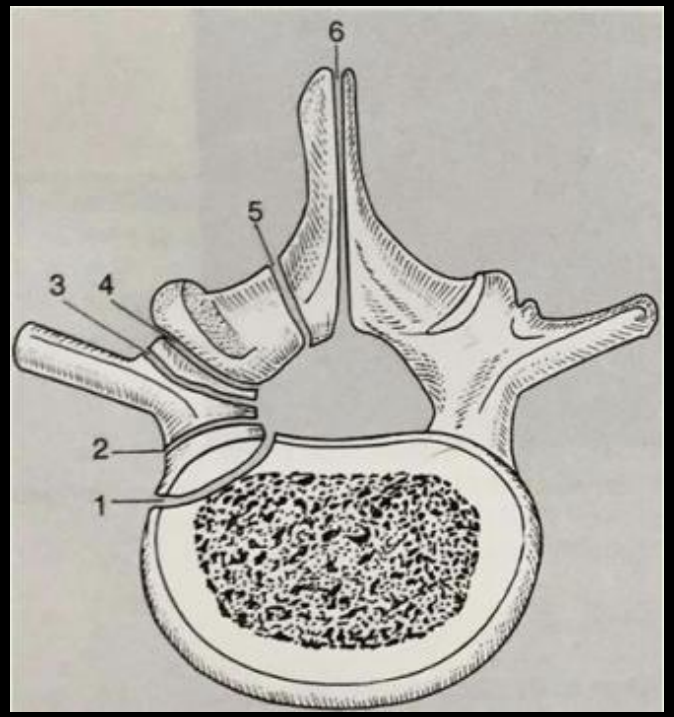

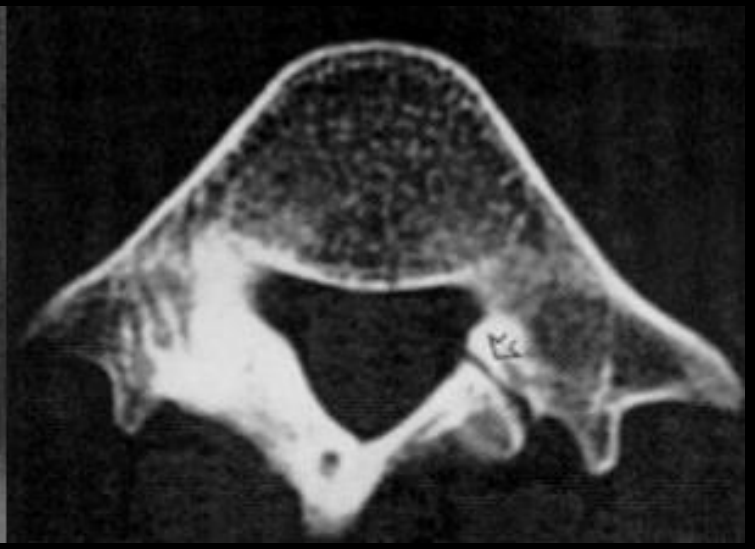

Les fentes de l'arc postérieur :

- fentes latérales : fente rétro somatique (1-2), spondylolyse (3-4) et rétro isthmique (5)
- fente médiale ou spinale (6)

Fente de la pars interarticularis (spondylolyse) :

- La plus fréquente des fentes des arcs postérieurs.
- Incidence 4 à 5%. Caucasiens ++
- Atteinte préférentielle L4-L5.
- Rare au dessus de L2

Traumatismes du rachis cervical

Rachis cervical supérieur

- Prédomine chez le petit enfant < 8 ans
- Zone de contrainte < 8 ans : C2-C3 versus C5-C6 après 8 ans
- Physiopathologie :
  - Point d'appui du mouvement en C2-C3 chez l'enfant (C5-C6 pour l'adulte).
  - Maturation incomplète des pièces osseuses
  - Horizontalisation des facettes articulaires
  - "wedging" antérieur physiologique des corps vertébraux.
  - Hyperlaxité ligamentaire et une musculature peu développée
  - Importance relative du poids de la tête de l'enfant jusqu'à 5 ans (15-20% du poids total)

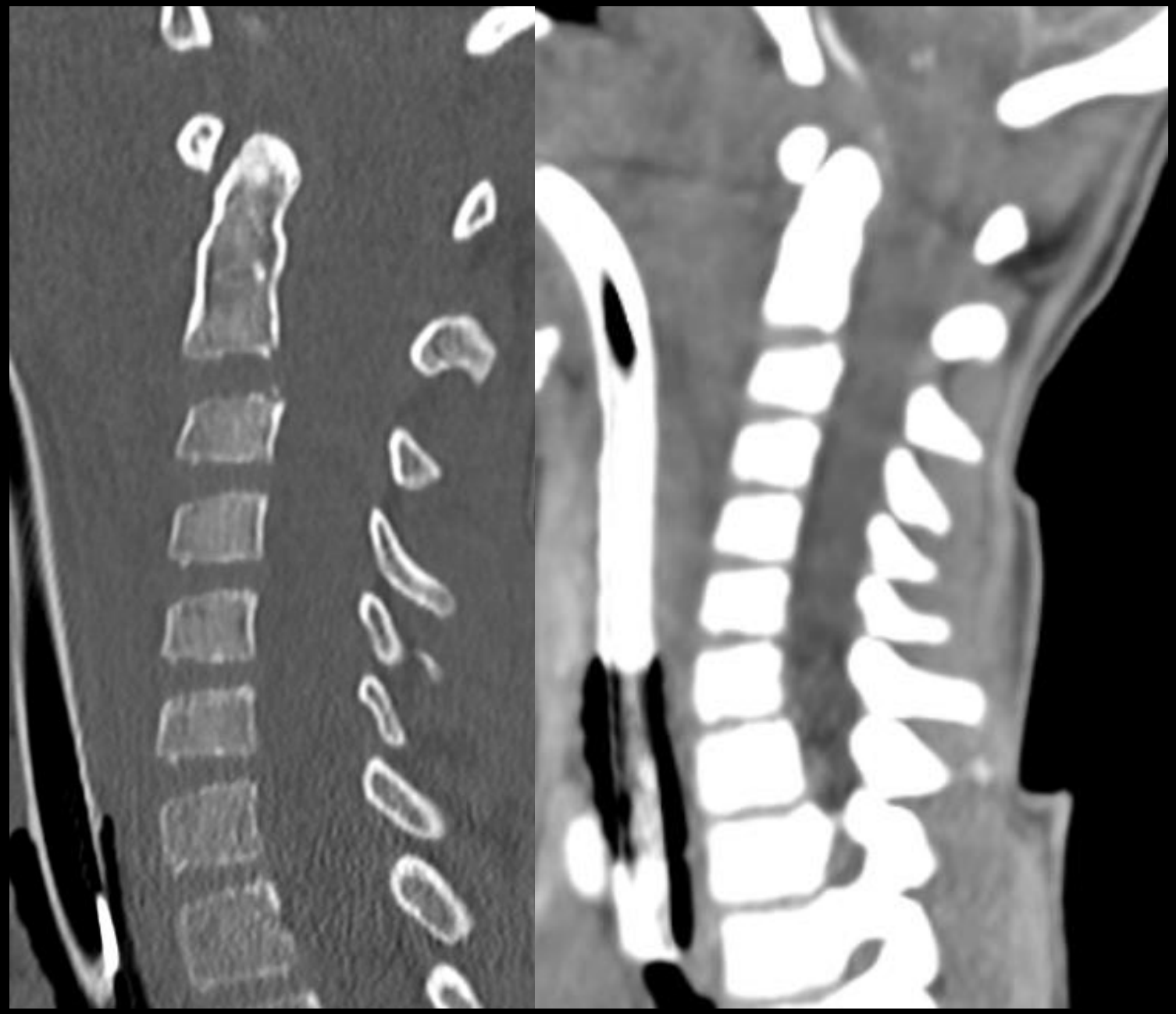

9 ans

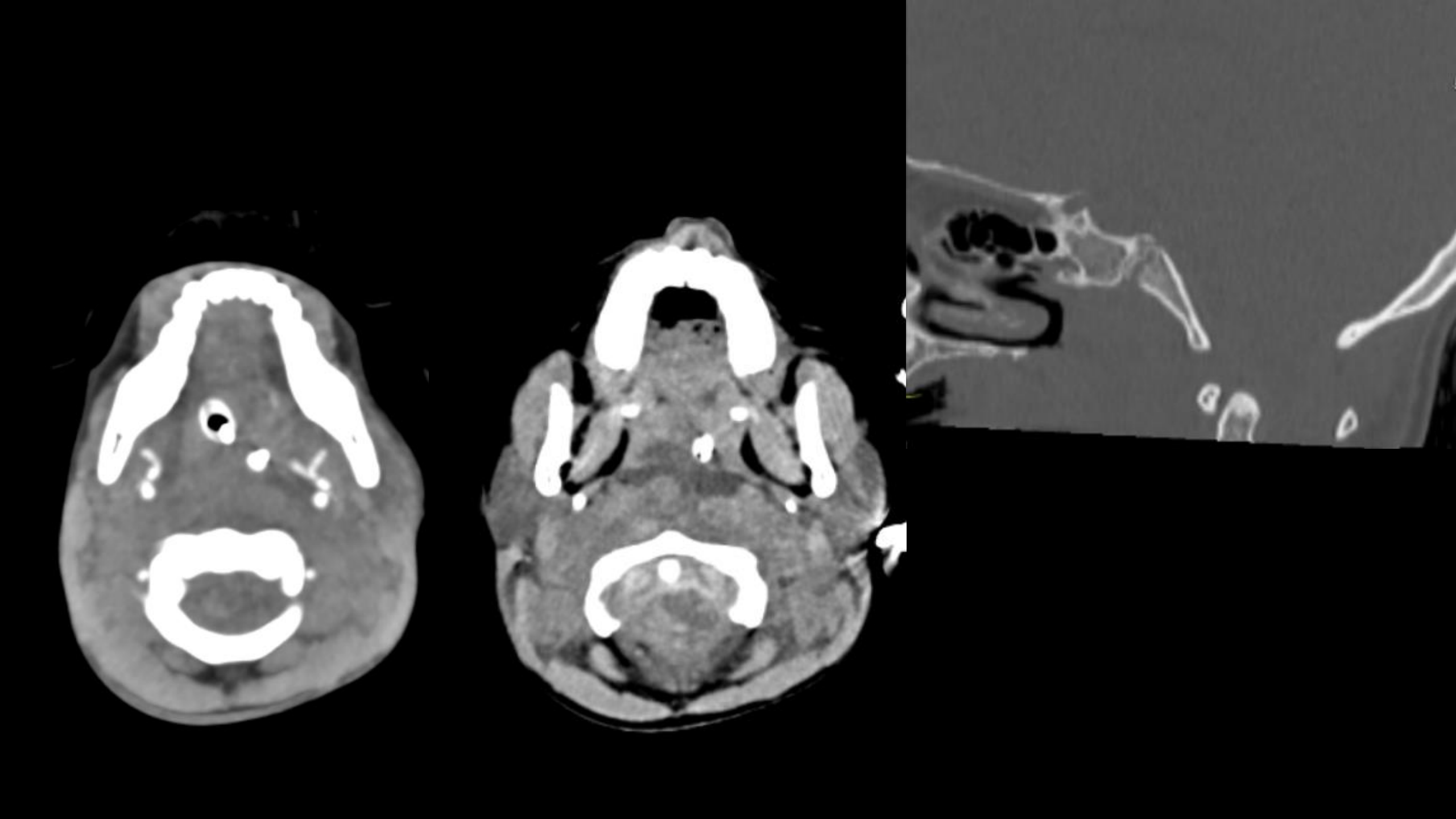

Luxation C0-C1

- Importante mortalité
- Majoritairement luxation antérieure du crane par rapport au rachis cervical (65%)

  - Ligne de Wackenheim
  - Ratio de Powers
  - Distance dent-basion
  - Distance C0-C1 / Méthode de Harris

Luxation C0-C1

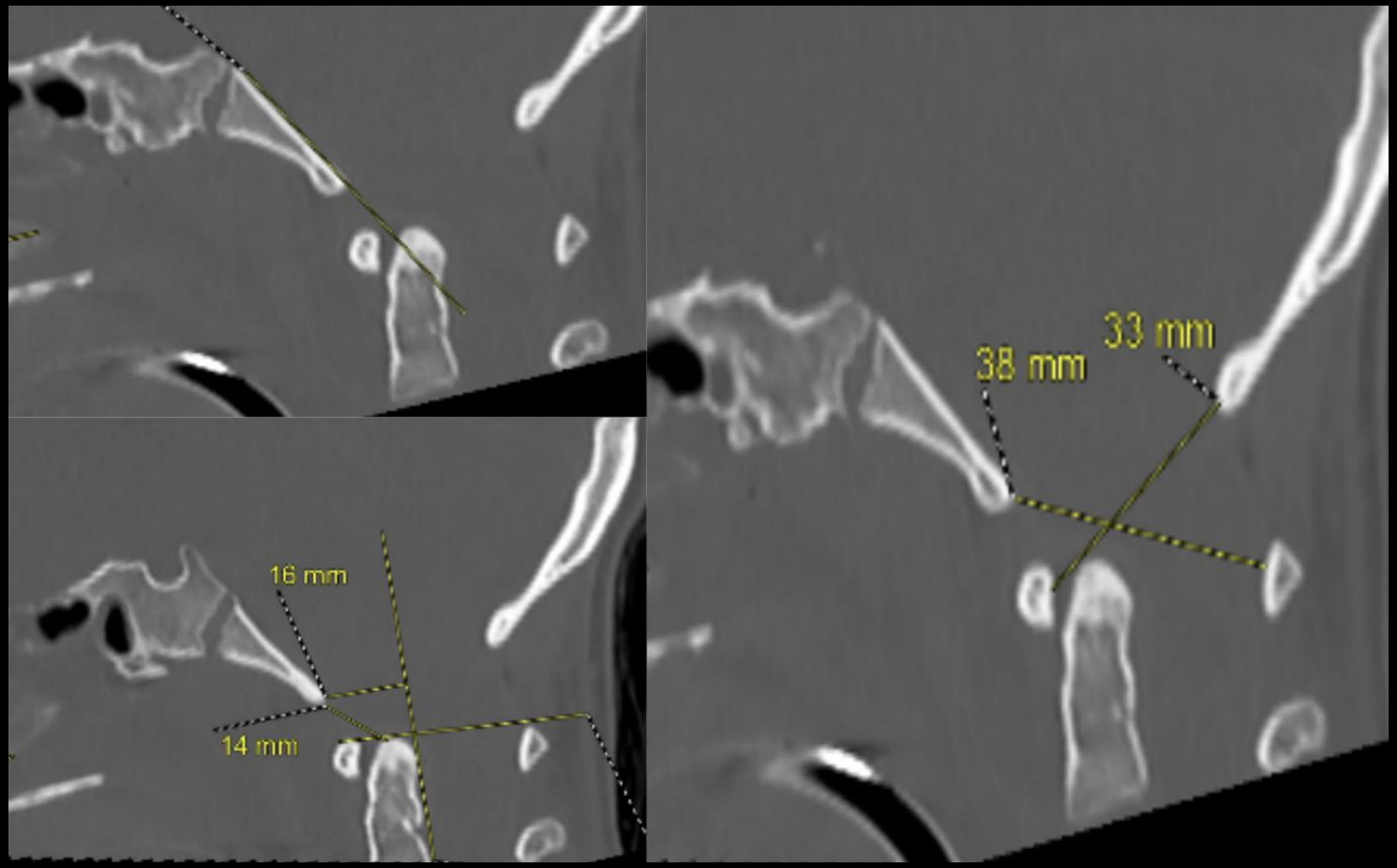

Luxation C0-C1

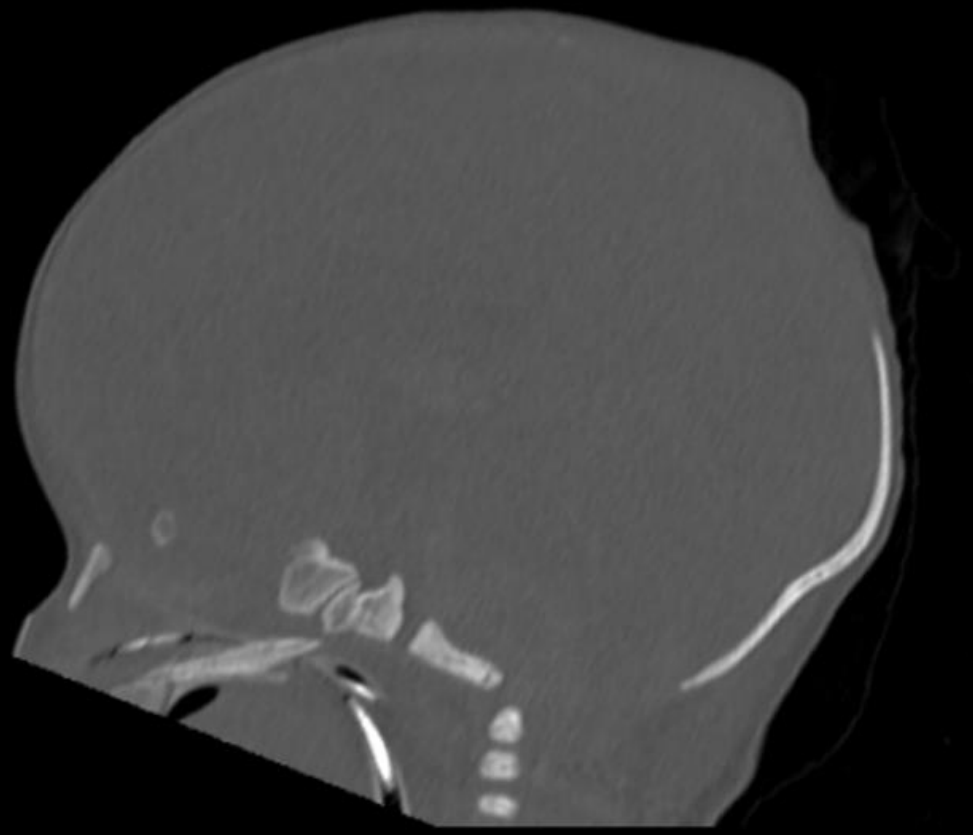

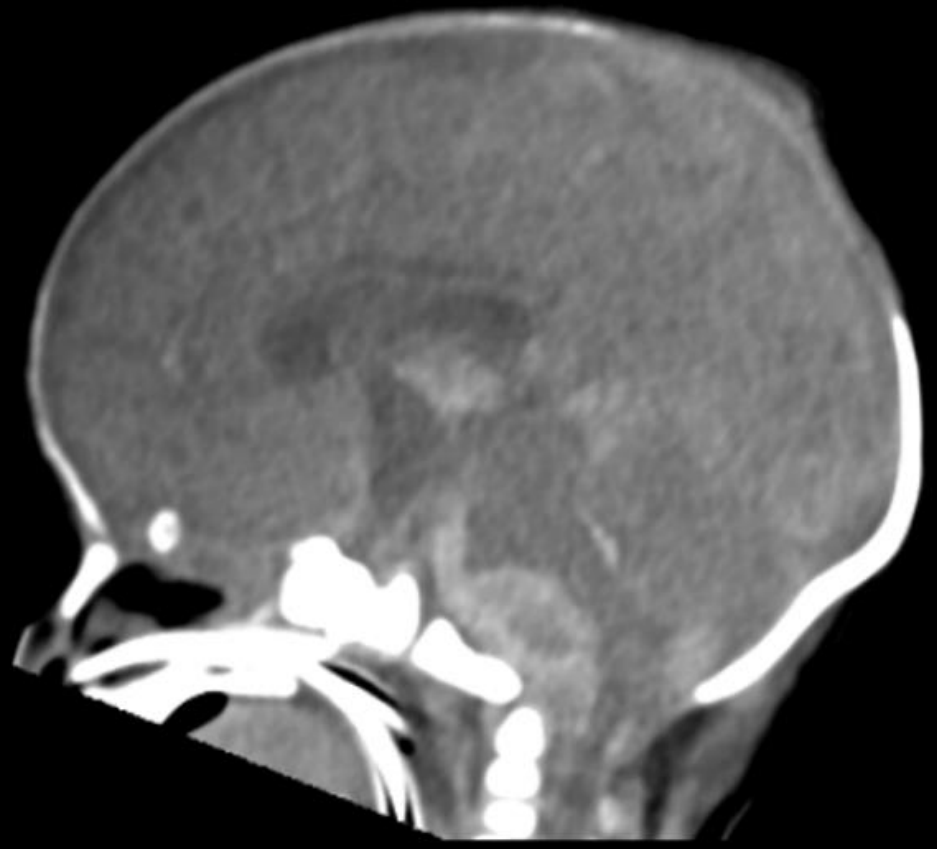

1 jour

4 ans

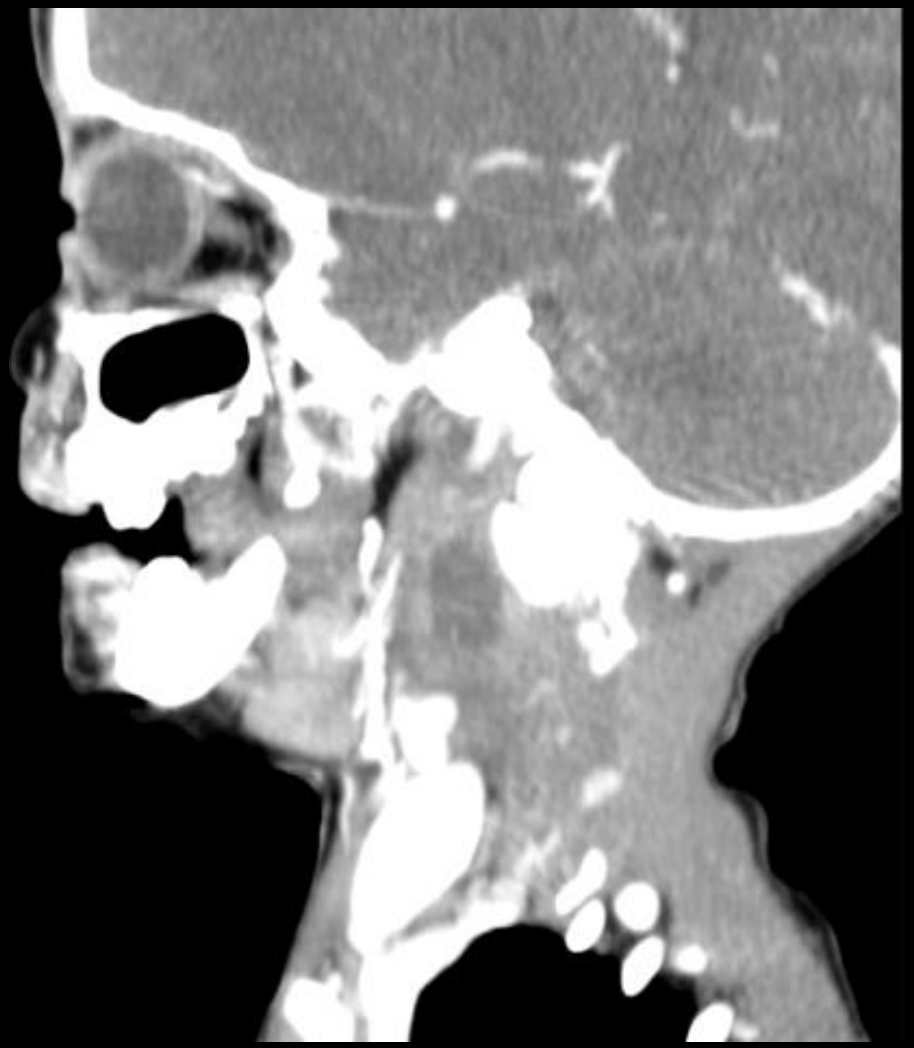

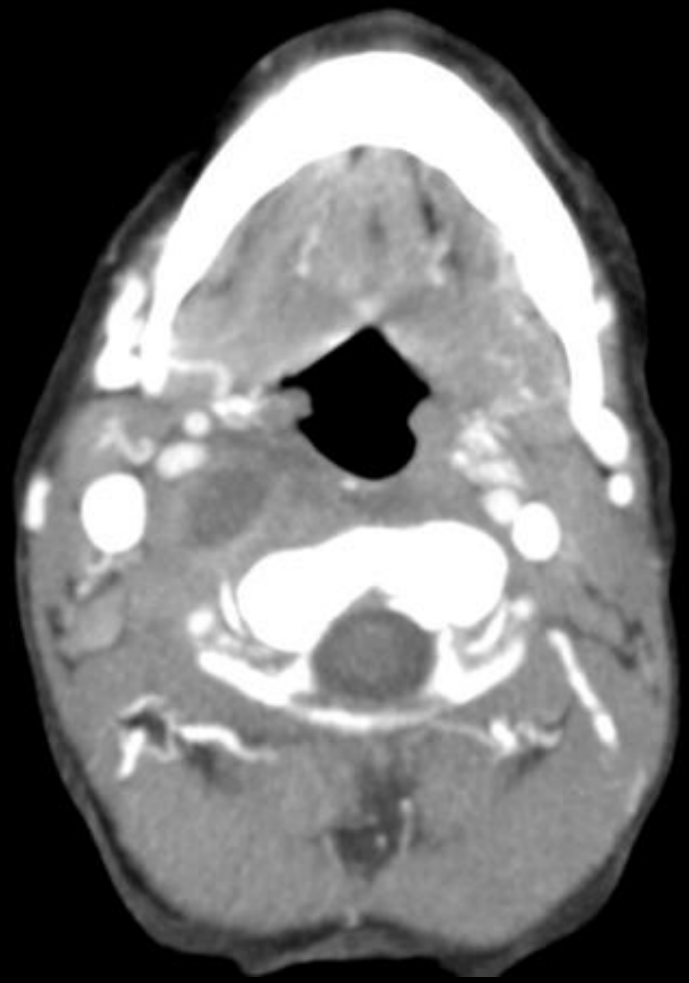

4 ans

Luxation C1-C2

- Torticolis
- Radiographie en première intention
- TDM si absence d'amélioration après 1 semaine
- Fdr : MPS, abcès rétropharyngé, arthrite C1-C2

  - Déplacement antérieur d'une masse C1
  - ADI > 5 m

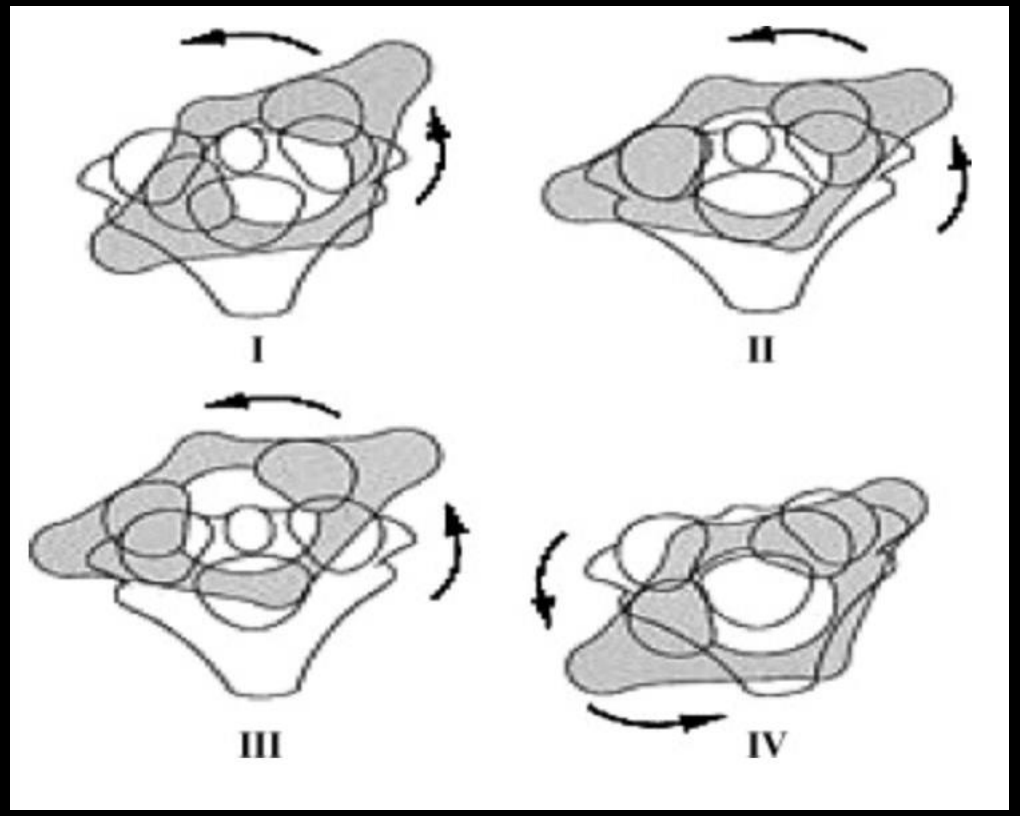

Luxation C1-C2

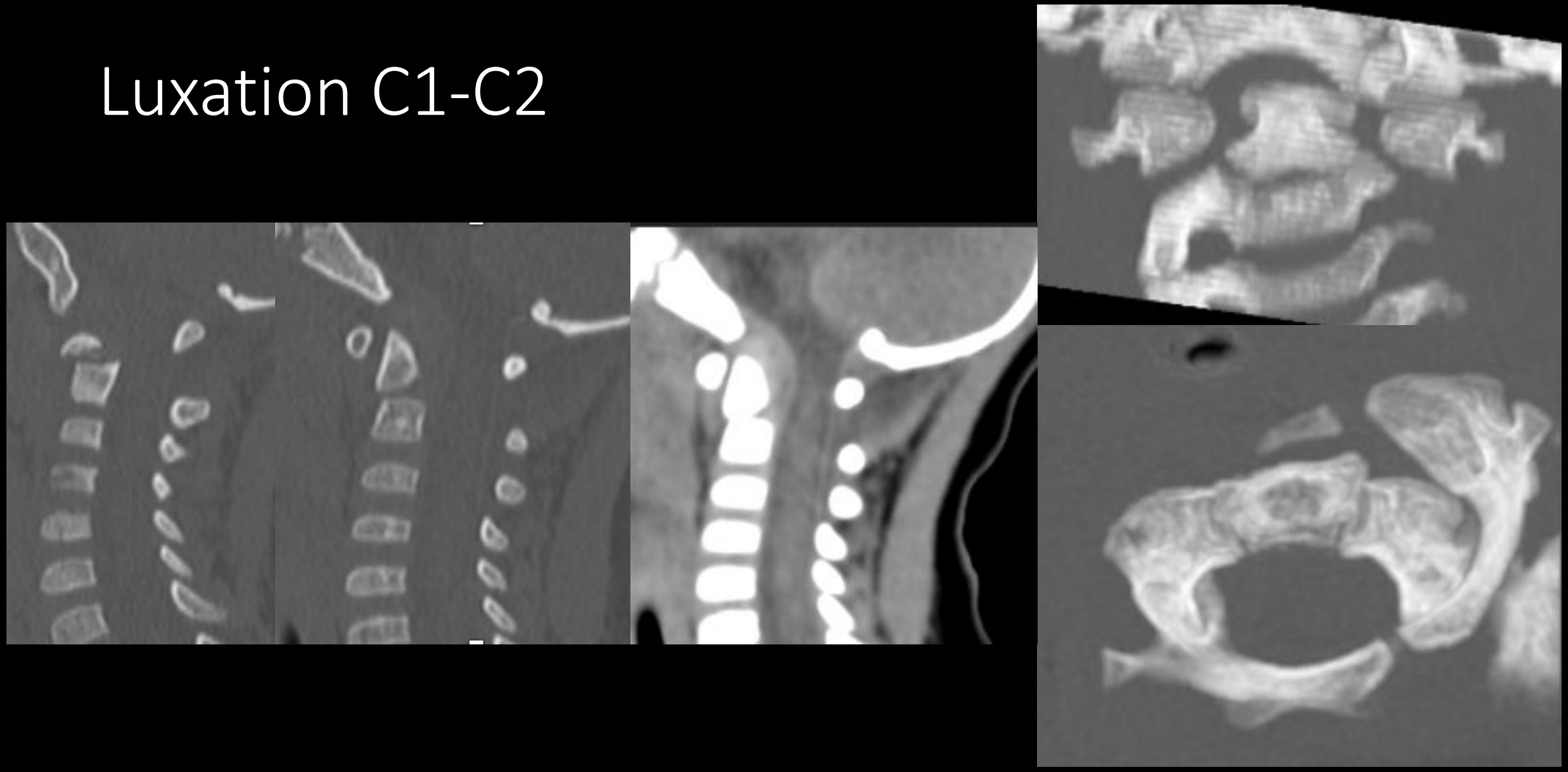

16 mois

Fracture de C2

- Prédomine au niveau de la synchondrose sub dentale pour les enfants < 7 ans.
  - Alignement ant et/ou post anormal
  - Avulsion osseuse
  - Elargissement de la synchondrose
  - Œdème osseux en IRM
  - Œdème des parties molles

16 mois

Rachis cervical inférieur

Les fractures, luxations et entorses du rachis cervical inférieur sont **rares chez le jeune enfant.**

Leurs incidences augmentent avec le développement de l'enfant.

Après l'âge de 8 ans la fréquence se rapproche de celle de l'adulte (même critères d'instabilités).

Signes directs d'entorses graves :

- Augmentation de l'écart inter-épineux ou fracture-avulsion horizontale d'un processus épineux
- Découverte articulaire postérieure (>50%)
- Perte de parallélisme des surfaces articulaires postérieures
- Listhésis vertébral (>3,5 mm)
- Angulation corporéale (>10°)

Signes indirects d'entorses graves :

- hématome des parties molles pré vertébrales
- fracture-tassement du coin antéro supérieur de la vertèbre sous jacente en raison de la compression
- fracture d'un processus épineux par traction ligamentaire

Traumatismes du rachis thoraco-lombaire

- Classification identique à l'adulte

AO Spine

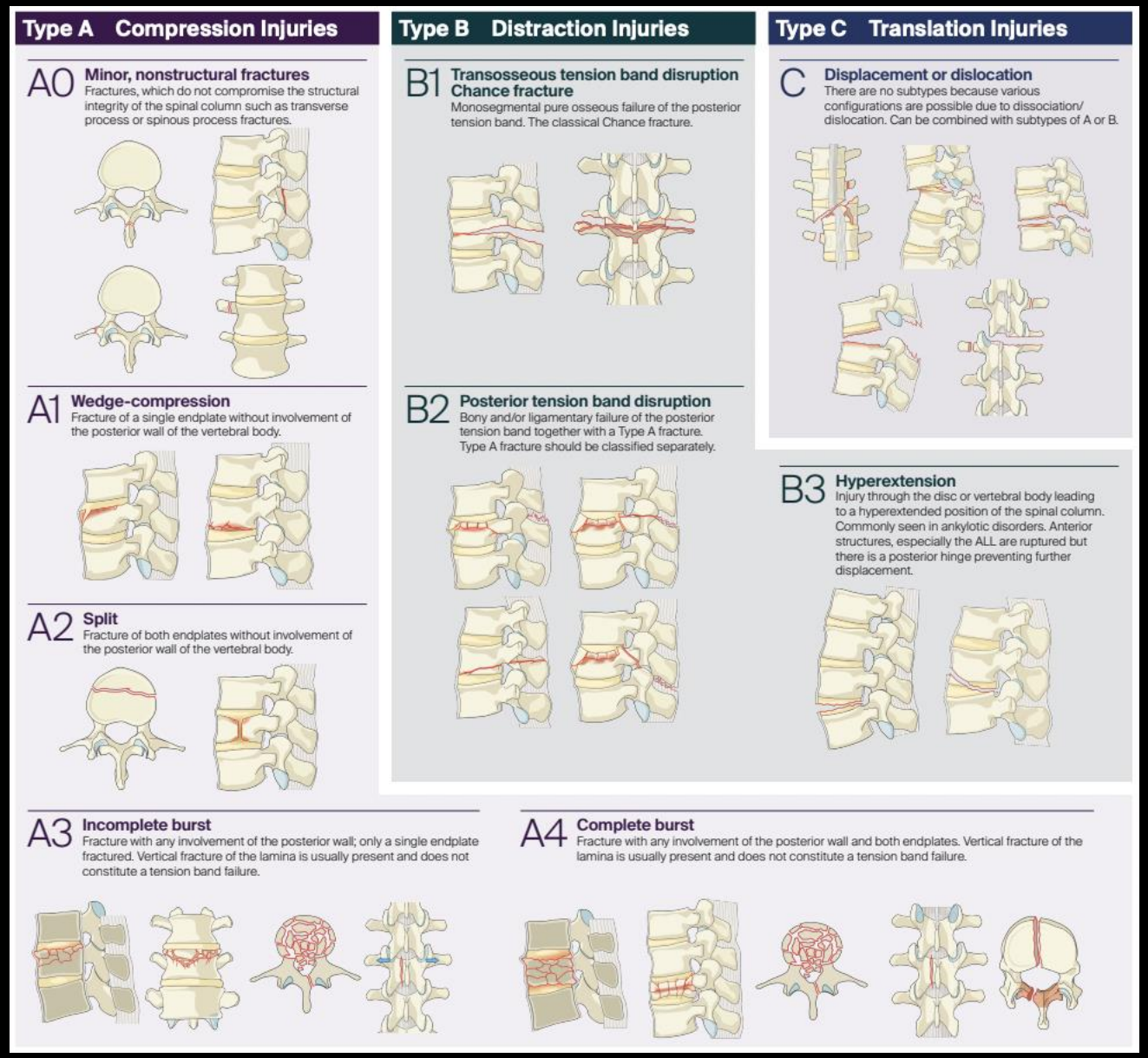

Tassements

Sous type le plus important de fracture

Jonction thoraco-lombaire ++

Mécanisme à faible ou haute énergie

Classiquement <30% de perte de hauteur.
Si >50% suspect atteinte LCP

Même en cas de lésion stable -> risque de déformation progressive

8 ans

Burst fracture

Mécanismes à hautes énergies

Instable

Arrachement des épiphyses annulaires

Fracture avulsion du listel marginal

Rare

Micro traumatismes répétés

Prédomine en L5-S1 et L4-L5

Symptomatologie de type saillie discale

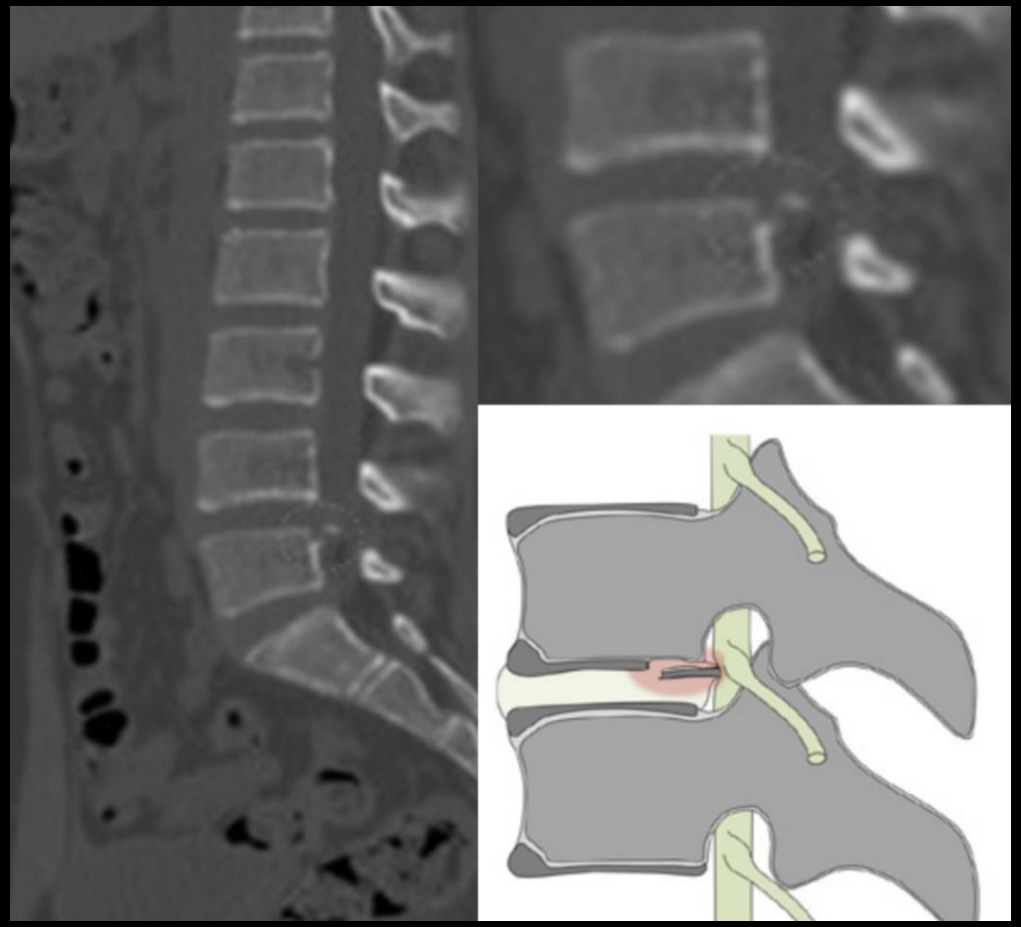

Seat Belt

Fracture dite de « Chance »

Associée à un traumatisme abdominal grave

Atteinte fréquente L2-L3

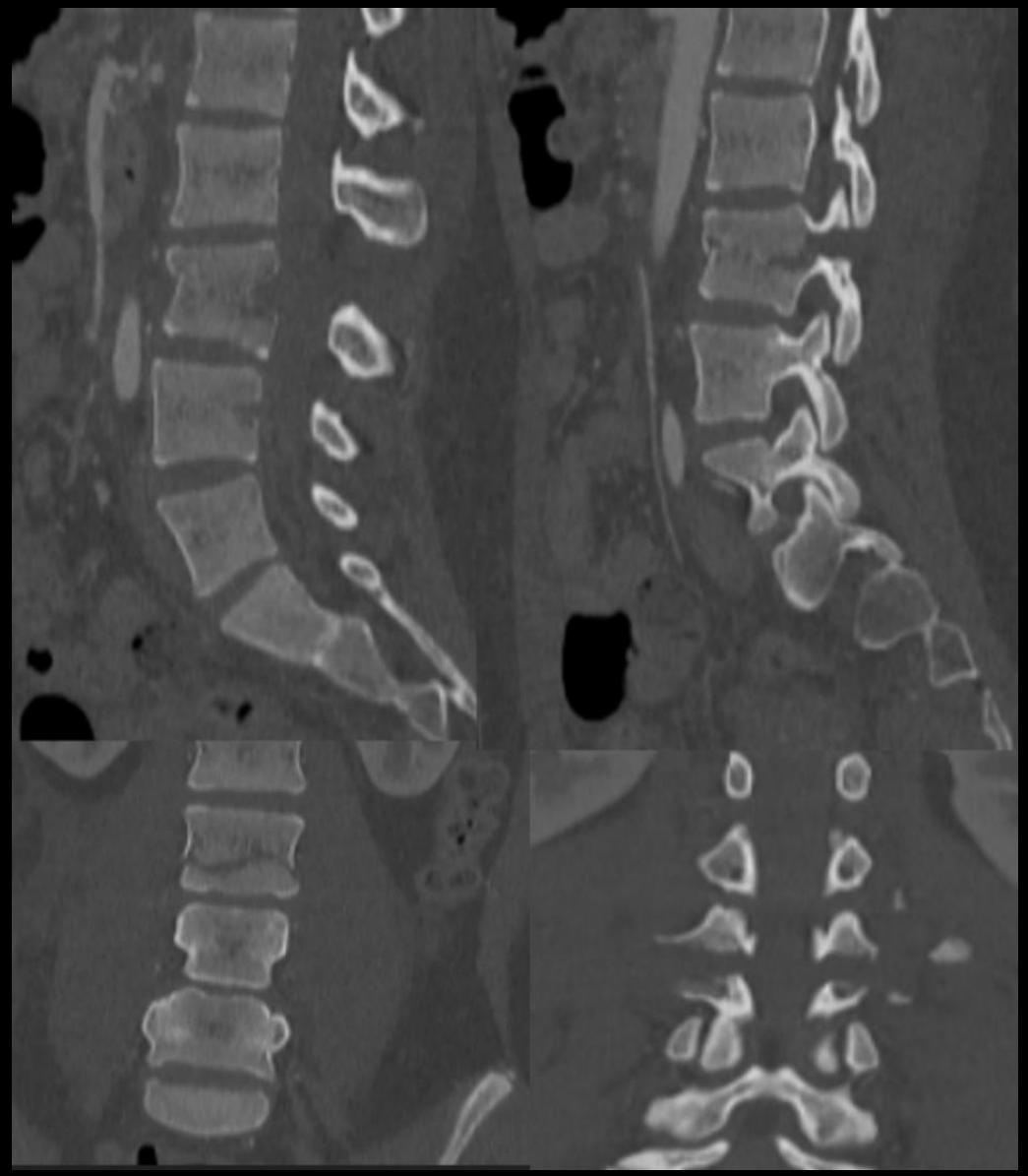

12 ans

Traumatismes médullaires

« SCIWORA »

SCIWORA

“ spinal cord injury without evidence of vertebral fracture or malalignment on plain radiographs and computed tomography”

Rare.

Initialement décrites chez les enfants jeunes (< 8 ans). Prédominance masculine.

Rx/TDM normal. Intérêt IRM +++ si cette dernière est normale → nouvelle IRM à J2-J6

<u>Nette prédominance à la moelle cervicale</u>

En raison de l’inadéquation biomécanique entre l’hypermobilité de la colonne vertébrale et le manque de tolérance de la moelle épinière.

Conclusion

- L’aspect normal du rachis cervical et les variantes doivent être connus pour permettre l’interprétation correcte des radiographies.
- La luxation rotatoire C1-C2 est souvent évoquée, mais ne correspond, dans de nombreux cas qu’à un torticolis douloureux.
- A l’étage dorso-lombaire, le respect du mur postérieur conditionne la stabilité des lésions.
- Les traumatismes médullaires sont possibles chez l’enfant même en l’absence de fracture : bilan TDM et IRM.

Sources

1- Atlas radiographie du rachis cervical chez l'enfant : anatomie, images pièges et traumatismes. 0. Adib.

2- Rachis cervical de l'enfant : de l'anatomie et des variations anatomiques aux lésions traumatiques. O.Amriss

3- Traumatisme du rachis chez l'enfant S. Ferey

4- Spinal trauma in children C. Roche et H. Carty

5- Les traumatismes du rachis pédiatrique L. Kaminski

6- Le rachis cervical de l'enfant pas à pas D.Ayadi

7- Pediatric thoraco-lumbar spine trauma V. Srinivasan

8- Anatomie radiologique du squelette pédiatrique JM Garcier

9- Aspect normal du rachis en croissance H. Ducou Le Pointe

10- https://radiopaedia.org/articles/ossification-centres-of-the-vertebral-column

11- http://www.vertebresfr.net/categorie-ossification-des-vertebres.html

12- Epiphysiolyse vertébrale (à propos de 2 cas) M. Farrokhi

13- Atlas interactif du rachis traumatique F. Lafourcade

14- Traumatisme médullaire sans anomalie radiologique visible (SCIWORA) : à propos d'un cas et revue de la littérature. A Fregeville.

15- Traumatisme du rachis www.renau.org

16 - https://clemedicine.com/8-traumatisme-de-lenfant/

17 - variantes et anomalies de l'arc postérieur des vertèbres lombaires. M.P. Henault

18 - Traumastimes rachidiens, imagerie pédiatrique et foetale. J-F. Chateil, B. Husson et M.Brun

Merci pour votre attention